1926 ?

Lane Medical Library

Über septische und pyämische Allgemeininfektionen im Gefolge der eitrigen Erkrankungen des Zahn- und Kiefersystems

Inaugural-Dissertation
zur Erlangung der
Doktorwürde in der Zahnheilkunde
einer Hohen Medizinischen Fakultät
der Universität Erlangen

vorgelegt von

Zahnarzt
Heinrich Deutschmann
Saalfeld

Referent: Herr Privatdozent Dr. med. Busch.
Dekan: Herr Professor Dr. med. Molitoris.

Dem Andenken meines Vaters,
Dr. of dent. surg.
Heinrich Deutschmann.

Uebersicht.

Einleitung. (Bakteriologische Vorbemerkungen).

I. Die eitrigen Zahn- und Kiefererkrankungen.

a. Erste Ursachen bezw. einleitende Prozesse.

(Wundinfektion, Pulpitis purulenta und gangraenosa, Periodontitis purulenta acuta und chronica).

b. Die Folgen bezw. überleitenden Prozesse.

1. am Kiefer (eitrige Periostitis, Osteomyelitis, Knochenabszeß, Knochennekrosen mit Hinweis auf die sog. toxischen)
2. an den umgebenden Weichteilen (Folgen der Dentitio difficilis, Beteiligung der regionären Lymphdrüsen, Mundbodenphlegmone, Mediastinalphlegmone)
3. an benachbarten Organen (Oberkieferhöhle, Auge, Ohr, Parotis. Schädelhöhle und Gehirn).

II. Die Fortleitung eitriger Prozesse.

a. Allgemeine Pathologie der Fortleitung.

b. Spezielle Pathologie der Fortleitung vom Kiefer aus.

III. Die septische und pyämische Allgemeininfektion.

a. Klinisches und pathalogisch-anatomisches Bild.

b. Diagnose, Therapie, Prognose.

c. Anhang. Zur Frage der kryptogenetischen und Oralsepsis.

Schluß. Über Todesfälle im Anschluß an Zahn- und Kiefererkrankungen.

Literaturverzeichnis.

Verzeichnis der Abkürzungen.

Lebenslauf des Verfassers.


Digitized by the Internet Archive
in 2026

https://archive.org/details/IA40154019_0157

Pyogene Allgemeininfektionen, ausgehend vom Zahn- und Kiefersystem, kommen selten vor; wenigstens ist ihre Häufigkeit im Verhältnis zur Menge eitriger Zahn- und Kiefererkrankungen recht gering. Das ist ja auch der Grund, weshalb das Publikum und auch viele Ärzte diesen Erkrankungen zu wenig Bedeutung beimessen. Doch lehrt ein Einblick in die Literatur, daß die septischen Erkrankungen der Mundhöhle schon manches Opfer gefordert haben.

Bakteriologische Vorbemerkungen.

Wenn wir das Wort „Infektion" nennen, so ist das Nächstliegende die Frage nach den Erregern. Unter den Eiter- und Entzündungserregern der Mundhöhle steht an erster Stelle der Streptococcus pyogenes seu erysipelatosus (Fehleisen 1887). Er ruft alle Arten von eitrigen Entzündungen hervor, auch Erysipel, Lymphangitis und Lymphadenitis. Er bildet mittellange bis lange Ketten, die aus Kokkenpaaren bestehen, bildet Säure, keinen Farbstoff. „Das Gift der Streptokokken ist kein echtes Toxin; denn es veranlaßt nicht die Bildung von Antitoxin im Körper, es ist kein Endotoxin, denn selbst ganz schonend abgetötete Kulturen sind vollkommen ungiftig" (Heim). Ein zweiter Eitererreger, der auch bei Eiterungen der Mundhöhle, besonders bei Osteomyelitis, gefunden wird, ist der Staphylococcus pyogenes aureus. Er bildet haufen- oder traubenförmige Anordnungen relativ kleiner Kokken; seine Kulturen enthalten Lipoxanthinfarbstoff, der die orange-, gold- oder zitronengelbe Färbung bedingt. Er ruft Wundinfektionen, Furunkel und Abszesse hervor, soll auch bei Stomatitiden beteiligt sein. Die Staphylokokken bilden an Toxinen Hämolysin, Staphylolysin und das die Leukozyten schädigende Leukozidin (Seiß); sie bilden Säure. Der Staphylokokkeneiter ist etwas dickflüssiger und satter gelb als der Streptokokkeneiter. Streptokokkeneiterungen bilden gern Metastasen, Staphylokokkeneiterungen neigen wenig dazu. — An dritter Stelle ist das sogenannte „fusospirilläre Gemisch" zu nennen, das sich bei allen Entzündungen der Mundhöhle, besonders bei Stomatitis und Alveolarpyorrhoe findet. Die Bezeichnung ist nicht genau, denn das Gemisch besteht nicht nur aus Fusobakterien und Spirillen, es handelt sich vielmehr um eine Symbiose von

Spirochäten, Spirillen und fusiformen Bakterien. Alle diese Kleinwesen finden sich normalerweise in der Mundhöhle, bei mangelnder Pflege sogar massenhaft, sind anaerob und wahrscheinlich nur fakultativ — besonders in Symbiose — pathogen. Es steht überhaupt nicht fest, welche Rolle sie bei der Entzündung spielen, ob sie ursächliche Bedeutung haben oder nicht. Sie finden sich meistens mit Staphylokokken und Streptokokken vereint.

Sieberth fand nach Heim im Jahre 1900 als Erreger der Pulpitis Streptokokken. Ob jedoch alle dort gefundenen Arten pathogen sind, steht nicht fest. An der gangränösen Pulpitis und an deren Folgezuständen werden wohl auch Anaerobier beteiligt sein, was aus dem Gestank des Eiters zu schließen ist. Idman hat solche beschrieben; Markoff fand bei einer eitrig infizierten Extraktionswunde einen Bacillus anaerobius hämolysans (Heim). Man findet in Krankengeschichten von Osteomyelitiden dentalen Ursprungs recht häufig die Angabe, daß sich stark übelriechender, jaucheartiger Eiter entleert habe.

Der Micrococcus der Sputum-Septikämie wird bei Seiß noch aufgeführt. Er ist ein Verwandter des Pneumokokkus. Sputum gesunder Menschen bewirkt gelegentlich, auf Mäuse geimpft, infolge seines Gehalts an Micrococcus der Sputum-Septikämie tödliche septische Erkrankungen.

Im übrigen ist die Mundhöhle der Sammelplaß für alle möglichen pathogenen und nicht pathogenen Mikroorganismen. Die Krankheitserreger befinden sich gewöhnlich in einer zu geringen Zahl, um pathogen zu wirken. Doch können sie unter geeigneten Bedingungen (Virulenzsteigerung, Nachlassen der Abwehrkräfte des Organismus) sich vermehren und pathogen wirken (Diphtherie).

Die pyogene Allgemeininfektion ist keine eigentliche Krankheit, sondern mehr ein Zustand. Um die Entstehung eines derartigen Zustandes im Gefolge von eitrigen Zahn- und Kiefererkrankungen zu beschreiben, ist es nötig, mit den ersten Ursachen der eitrigen Zahn- und Kiefererkrankungen zu beginnen und dann deren Folgen zu erörtern, die als überleitende Prozesse die Entstehung der septischen Allgemeininfektion bewirken können. In erster Linie soll die rein dentale Aetiologie berücksichtigt werden, doch werden auch Wundinfektionen und Entzündungen der die Kiefer umgebenden Weichteile als primäre Ursachen von pyogener Allgemeininfektion zu erwähnen sein.

Erste Ursachen bezw. einleitende Prozesse.
Wundinfektion.

Wir wissen, daß jede kleinste Kontinuitätstrennung der Haut oder der Schleimhäute die Eintrittspforte für pathogene Bakterien, ja für Allgemeininfektion darstellen kann. Solche kleine Läsionen sind im Munde, veranlaßt durch Traumen bei der Nahrungsaufnahme, durch scharfe Kanten, schlechtsitzende Ersatzstücke oder durch Verletzung bei der Reinigung keine Seltenheit.

Umso höher ist die Gefahr bei größeren Verletzungen durch Schlag, Stoß, Stich oder Schuß oder auch durch Instrumente — absichtlich zu therapeutischen Zwecken, unbeabsichtigt als Mißgeschick bei der Behandlung (durch Hebelinstrumente oder durch Bohrer) —, besonders bei Extraktionswunden, bei denen die häufige Unregelmäßigkeit der Ränder erschwerend ins Gewicht fällt. Die Wundinfektion im Munde kann erfolgen von außen durch Nachuntersuchung von seiten des Patienten mit schmutzigen Fingern oder unsauberen Gegenständen und aus der Mundhöhle bei schlechter Wundbehandlung. Die Infektion kommt im letzten Fall, abgesehen vom normalen Bakteriengehalt des Mundes, auch von gleichzeitig bestehenden Eiterungen, Zahnfleischentzündungen, Alveolarpyorrhoe, fauligen Wurzeln, kann jedoch auch von Entzündungen der Rachenhöhle ausgehen. Es gibt dann phlegmonöse Eiterungen, wie wir sie besonders nach Verletzungen des Mundbodens zu sehen bekommen, die auf den Knochen übergreifen können, Tendenz zur Senkung zeigen und oft genug zu schweren septischen Allgemeinzuständen geführt haben. Zahnfleischphlegmonen kommen deshalb selten vor, weil die Weichteile des Mundes ziemlich resistent gegen pyogene Infektion sind und gute Heilungstendenz zeigen. Diese Erfahrung hat man besonders im Kriege gemacht, wo der größte Teil der Kieferverletzungen ohne schwere septische Störungen verlief. Es sei noch die Möglichkeit erörtert, daß von der durch nichts zuverlässig sterilisierbaren Mundschleimhaut aus bei Injektionen eine Verschleppung von Bakterien in die Tiefe erfolgen kann.

Miller gibt einen Fall wieder, den Tulpius im Jahre 1674 beschrieben hat: Einem Amsterdamer Arzt wurde bei Dentitio difficilis ein Einschnitt in entzündetes Zahnfleisch gemacht. Unmittelbar danach bekam er Schlaflosigkeit, Delirien und starb. In der tabellarischen Übersicht (in „Die Mikroorganismen der Mundhöhle") findet man als Ursache des Todes Septikämie. Euler zitiert folgenden Fall, der im Dental Cosmos 1905 beschrieben ist: „Ein Dentist wollte zwei Wurzeln eines unteren Molaren trennen, um sie besser

entfernen zu können; er brauchte dazu eine Kreissäge, mit der er auch die Zunge verletzte; starke Blutung; Infektion der Wunde; zwei Tage später starb der Patient an Septikämie." Einen weiteren Fall hat Euler aus der Tagespresse erfahren. Ein Schuljunge hatte versucht, sich einen kariösen Zahn mit einer schmutzigen Stahlfeder zu reinigen, wobei er sich leicht verletzte. Darauf setzte eine sehr rasch verlaufende Entzündung ein, die in kurzer Zeit zum Tode führte.

Matthäus Reinmöller hat einen Fall veröffentlicht, bei dem durch den Einstich gelegentlich einer Mandibularisanästhesie rechts eine Phlegmone des medial vom aufsteigenden Ast gelegenen Zellgewebes eintrat, die sich durch das Foramen lacerum in die Schädelhöhle fortsetzte und zu Meningitis führte, außerdem beide Bulbi befiel und Sinusthrombose bewirkte. Ausgang tödlich.

Koch-Meiningen gibt zwei Fälle von Wundinfektion nach Zahnextraktionen bekannt. Im ersten Fall war es eine 32jährige Patientin. Einige Tage vor Aufnahme erfolgte die Extraktion von zwei Zähnen, worauf Nackenschmerzen und Frost, abwechselnd mit hohem Fieber, auftraten.

Befund: Kleine, mäßig ernährte Frau. Nackensteifigkeit, stark beschleunigter Puls. Über beiden Lungenspitzen Dämpfung, besonders links, verschärfte Atemgeräusche. Gebiß stark kariös und unvollständig.

Am 20. April beträgt der Puls 156, die Temperatur ist etwas gesunken, die Atmung beträgt 36. Nasenbluten; die Schleimhaut des Zahnfleisches löst sich ab. Magengegend druckempfindlich.

22. April. Ikterus. Nackensteifigkeit, Hyperästhesie. Foetor ex ore.

23. April. Starke Schluckbeschwerden, Benommenheit. Kräfteverfall, Tod gegen Mittag.

Klinische Diagnose: „Sepsis nach Zahnextraktion".

Sektionsbefund: „Defekt der meisten Molaren, Karies der übrigen Zähne. — Schwere phlegmonöse Entzündung der Gingiva am linken Unterkiefer. Thrombophlebitis septica der Vena jugularis interna sinistra."

Die klinischen Angaben geben in diesem Fall kein klares Bild. Aus dem Sektionsbefund ist zu schließen, daß die Sepsis von einer Phlegmone des Zahnfleisches ausging. Angaben über einen etwa gemachten Eingriff fehlen.

Zweiter Fall von Koch: Die 45 Jahre alte Patientin bekam nach einer vor 8 Tagen ausgeführten Extraktion eines Molaren im Unterkiefer links eine Schwellung der linken Wange „von der Augengegend an bis zur Mitte des Halses, dabei Entleerung einer übelriechenden Flüssigkeit aus dem

Munde (Speichel und Eiter)". Am Kieferrande wird eine Inzision gemacht, wobei sich fötider Eiter entleert. In den nächsten Tagen keine Besserung, kein Temperaturabfall, Schluckbeschwerden. Temperatur steigt am fünften Tage bis 40 Grad. Puls wird klein, Tod am sechsten Tage.

Im Correspondenzblatt für Zahnärzte 1892 findet sich ein von Blandy beschriebener Fall, bei dem nach Zahnextraktion ein Erysipel entstand und zum Tode führte.

Ich finde bei Port-Euler zwei weitere Fälle von Infektion nach Zahnextraktion erwähnt. Der erste betraf einen Unteroffizier, der sich einen unteren Molaren hatte extrahieren lassen und am nächsten Tage Schwellung der Wange, Kopfschmerz und 40 Grad Temperatur bekam. Eine Inzision konnte nicht verhindern, daß der Patient schon tags darauf starb. Bei der Sektion stellte sich heraus, daß eine Eitersenkung längs dem Muskulus sternocleidomastoideus ins Mittelfell erfolgt war und eine septische Pleuritis und Perikarditis entstanden war. Die Untersuchung des Falles ergab, daß der Patient bald nach der Extraktion eine Nachuntersuchung der Wunde mit einem schmutzigen Taschenmesser angestellt hatte.

Im zweiten Fall war die Extraktion eines pulpitischen Zahnes während des Bestehens einer Angina unter den üblichen Kautelen vorgenommen worden. Als Ursache der nun folgenden Infektion, die Ostitis und Periostitis mit Abstoßung eines großen Sequesters bewirkte, konnte nur die Angina ermittelt werden.

Weitere Kasuistik (59 Fälle) schwerer Komplikationen durch Wundinfektion im Munde findet fich bei Miller, „Die Mikroorganismen der Mundhöhle", Leipzig 1892.

Eitrige Entzündungen der Weichteile des Mundes brauchen nicht immer durch Wundinfektion bedingt zu sein, sondern können auch von Zähnen aus entstehen, an denen ein eitriger Prozeß vor sich geht.

Darauf soll weiter unten näher eingegangen werden.

Für die septische Allgemeininfektion kommen in erster Linie die eitrigen Zahn- und Kiefererkrankungen in Betracht: Pulpitis purulenta oder Pulpitis gangränosa mit ihren Folgen, Periodontitis, Periostitis purulenta, Periodontitis chronica granulomatosa und eitrige Kieferosteomyelitis, unter Umständen auch Alveolarpyorrhoe. Eine bestimmte Reihe dieser Erkrankungen hat ihre primäre Ursache in der Zahnkaries. Es ist dies die Reihe von der Pulpitis über die Periodontitis-Periostitis bis zu der durch lokale Infektion entstandenen Kieferosteomyelitis.

Von der Entstehung der Pulpitis macht man sich folgendes Bild:

Pulpitis purulenta und gangraenosa.

Nachdem die Säurebildner im Munde das Dentin eines Zahnes bis in die Nähe der Pulpa erweicht haben, treffen zunächst thermische Reize bei raschem Temperaturwechsel, chemische infolge der Säure- und Toxinwirkung und mechanische beim Kauakt die Pulpa und schaffen so den Boden für die Infektion. Diese Reize treffen die Pulpa, obgleich sie noch nicht freiliegt, denn das Dentin ist soweit erweicht, daß es die Reize bis zur Pulpa weiterleitet. Die Infektion erfolgt dann mit Eiter- und Fäulniserregern, die in der erweichten Dentinschicht anscheinend genügend gute Entwicklungsmöglichkeit finden. Dasselbe kann eintreten, wenn beim Füllen infektiöse Massen in der Höhle zurückgelassen wurden. Auch von manchen Füllmaterialien weiß man, daß sie dem Weiterschreiten der Infektion Vorschub leisten. Da sind die chemischen Reize der Silikatzemente zu nennen und die Fortleitung der Temperaturunterschiede durch Metallfüllungen. Die Pulpa wird dadurch in einen Reizzustand versetzt, der den Boden für die Infektion darstellt. Die Möglichkeit der Entstehung der eitrigen Pulpitis auf hämatogenem Wege ist bekannt und wird in der Praxis gelegentlich beobachtet, doch ist die hämatogene Aetiologie in solchen Fällen keineswegs als sicher zu bezeichnen, denn es können ja feinste Kommunikationen der Zahnoberfläche und der Pulpahöhle an scheinbar gesunden Zähnen bestehen.

Die Pulpitis purulenta entfaltet ihre Wirkungen im allgemeinen nicht weit über den Wurzelkanal und das Periodontium hinaus, allenfalls reagieren die regionären Lymphdrüsen. Doch das schließt nicht aus, daß in seltenen Fällen auch die eitrige Zahnpulpa verhängnisvoll werden kann. Es ist denkbar, daß bei dem starken Druck, unter dem der Eiter meistens im Kavum steht, auch durch aktive Wanderung, im Unterkiefer der Schwere folgend oder bei der Behandlung oder auch durch den Kaudruck veranlaßt, vielleicht auch infolge von Gasbildung Erreger in größerer Zahl in das periapikale Gewebe gelangen und dort Infektion mit allen Folgezuständen hervorrufen können. Nach dem Bericht von Misch sah His einen Fall von Pulpitis purulenta mit tödlichem Ausgang. Moral beschreibt einen Fall, bei dem die Pulpa vermutlich durch die Einwirkung einer Silikatfüllung zum Zerfall gebracht worden war, Periodontitis und Kiefernekrose eintrat. Williger fand bei Silikatfüllungen ohne Unterlage nach Zerfall der Pulpa starke Periostitis, Nekrose hat er nicht gesehen.

Weit gefährlicher ist die gangränöse Zahnpulpa. Die von ihr ausgehenden Prozesse bilden einen hohen Prozentsaß der eitrigen Erkrankungen der Mundhöhle. Sie entsteht durch Infektion mit Fäulniserregern, zum Teil wohl Anaerobiern (Heim) und findet sich auf dem Boden unbehandelter Pulpitiden anderer Art, auch unter Füllungen, wenn nicht sorgfältig exkaviert wurde oder sekundäre Karies entstand. Die Erreger der gangränösen Pulpa sind hochvirulent und verursachen, wenn sie in die Blutbahn gelangen, schwere, oft tödliche Allgemeininfektionen.

Einen Fall dieser Art beschreibt Guttmann-Heydekrug: Ein Bauer hatte sich die gangränösen Wurzeln eines unteren Weisheitszahnes mit Hilfe eines Strohhalms zu reinigen versucht, hatte diesen etwa 6 mm weit durch das Foramen apikale der einen Wurzel geschoben und abgebrochen. Offenbar hat er dabei die Gefäße im Mandibularkanal verleßt und die Erreger aus dem Wurzelkanal direkt in das Blut befördert, denn er bekam eine schwere Sepsis, der er am 9. Krankheitstage erlag. Schmid hat einen Fall gesehen, bei dem ein Fremdkörper in einen gangränösen unteren Molaren gebissen worden war. Als Folge seßten bald starke Schwellung und allgemeinseptische Symptome ein. Es kam zu partieller Nekrose des Unterkiefers, in deren Verlauf sich 70 nekrotische Stücke abstießen (Miller). Walkhoff berichtet über einen Fall, bei dem „eine schwere sekundäre Osteomyelitis des Unterkieferkörpers mit schweren allgemeinen septischen Intoxikationserscheinungen, eine Blutvergiftung“ auftrat, nachdem ein Beutelrockbohrer bei der Behandlung durch das Foramen apikale einer infizierten Wurzel eines unteren Molaren geglitten und in den Mandibularkanal eingedrungen war.

Miller hat durch seine Versuche bewiesen, daß eitrige oder gangränöse Zahnpulpen eine gar nicht harmlose Infektionsquelle darstellen. Er impfte Material von solchen Pulpen auf Mäuse subkutan und beobachtete in 38,8% der Impfungen schwere Symptome, 7% der geimpften Tiere gingen zugrunde. In einem Falle bekam er als Folge der Impfung einen gangränösen Prozeß unter Gasbildung, doch gelang es ihm nicht, den spezifischen Erreger zu finden. In seinem Werke „Die Mikroorganismen der Mundhöhle“ bringt er eine Zusammenstellung von Fällen, in denen schwere Komplikationen (meistens septische Allgemeinwirkung, teilweise tödlich) auf dem Wege der gangränösen Pupa entstanden sind.

Periodontitis purulenta acuta und chronica.

Die verschiedenen Arten der Pulpitis können mittelbar zur Allgemeininfektion führen, wenn sich die Entzündung auf die Nachbarschaft fortsetzt. In solchen Fällen wird zunächst das Periodontium befallen. Die eitrige Periodontitis ist zwar nicht immer ein Folgezustand der eitrigen oder gangränösen Pulpitis; sie kommt auch selbständig nach Infektion durch den pulpalosen Zahn, durch marginale Infektion oder auf dem Boden von Traumen vor. Auch hämatogen im Anschluß an Infektionskrankheiten — namentlich bei Kindern — ist sie beobachtet worden. Nebenbei sei bemerkt, daß selbst gefüllte pulpalose Zähne nicht gegen Infektion des Periodontiums geschützt sind, denn die Erfahrung lehrt, daß auch unter größtmöglicher Sorgfalt gelegte Wurzelfüllungen nur in begrenztem Umfang günstige Dauerresultate liefern. — Hat die Infektion stattgefunden, so gibt es zunächst eine Hyperämie der Wurzelhaut, dann eine feuchte Durchtränkung und Schwellung, und schließlich kommt es zur Eiterbildung.

Die Periodontitis ergreift mit Ausnahme weniger Fälle das Kieferperiost und bewirkt dort die Periostitis. Die beiden lassen sich gar nicht voneinander trennen und müssen zusammengenommen werden. Der in der Alveole unter starkem Druck stehende Eiter sucht sich in der Weise einen Ausweg, daß er das Alveolarperiost einschmilzt und durch die Alveolarwand unter das äußere Kieferperiost dringt, dieses abhebt und sich unter ihm sammelt. So entsteht der subperiostale Abszeß. In weitaus den meisten Fällen ist der Sitz dieser Abszesse das Vestibulum oris, selten daß einmal der obere seitliche Schneidezahn oder die palatinale Wurzel eines Molaren einen Gaumenabszeß verursachen, oder daß sich im Unterkiefer ein lingualer Abszeß bildet. Das Zahnfleisch und die umgebenden Weichteile sind stark geschwollen und hindern den Patienten je nach Stärke der Schwellung am Mundöffnen. Infolgedessen legt er wenig Wert auf die Sauberhaltung des Mundes, die ja bei allen eitrigen Prozessen so wichtig ist. Meistens macht nun das Leiden auch ohne ärztliches Eingreifen halt. Durch eitrige Einschmelzung des Periosts und des Zahnfleisches wird die Wand des Abszesses durchbrochen, der Eiter ergießt sich in die Mundhöhle. Doch damit ist der Vorgang nicht zu Ende, denn der zurückgebliebene schuldige Zahn oder die schuldige Wurzel führt in die chronische Form der Erkrankung über. Dann bleibt an der Stelle des Durchbruchs eine ständig absondernde Fistel zurück, an der Wurzelspitze bildet sich ein Granulom. Die Genese der chronischen Periodontitis führt jedoch in der Mehrzahl der Fälle nicht über den subperiostalen Abszeß, sondern die Krankheit entwickelt sich an gefüllten

oder ungefüllten pulpalosen Zähnen in einer Weise, daß sie vom Patienten gar nicht bemerkt wird. Die Entzündungsprodukte fließen durch eine Fistel oder durch den offenen Wurzelkanal ab. Dieser Zustand macht die Mehrzahl aller Menschen zu Infektionsträgern, er bildet eine ständige Gefahr, denn zu jeder Zeit ist die eitrige Infektion der Kieferknochen mit ihren oft schweren Folgen gegeben, abgesehen von der dauernden Beschickung des Magens mit Erregern und Entzündungsprodukten. Williger schreibt: „Wenn nicht der schützende „Schlammfang" in Form der Granulome an den Wurzelspitzen pulpaloser Zähne vorhanden wäre, würde die Kieferostitis zu den sehr gewöhnlichen Krankheiten gehören." Solche chronisch entzündete pulpalose Zähne können sich jahrelang ruhig verhalten, und plötzlich durch irgendeinen Reiz kann die Infektion zum Aufflammen gebracht werden und dann die schwersten Folgen zeitigen. Als auslösende Momente kommen außer Trauma Erkältungskrankheiten, Klimawechsel, Virulenzsteigerung der veranlassenden Erreger und Herabsetzung der Abwehrkräfte des Organismus in Frage.

Auch die Alveolarpyorrhoe muß ich streifen, da sie zur Aetiologie der oralen Allgemeininfektionen gehört. Der bei unbehandelter Aveolarpyorrhoe in den Zahnfleischtaschen dauernd zurückgehaltene Eiter führt, besonders wenn der Prozeß schon bis zur Wurzelspitze vorgedrungen ist, gelegentlich zu Allgemeininfektionen (Misch).

Folgen bezw. überleitende Prozesse.

Es sind in der Literatur zahlreiche Fälle beschrieben, in denen sich im Anschluß an Periodontitis schwere Krankheitsbilder entwickelten, doch immer durch Vermittlung gewisser überleitender Prozesse.

Eitrige Periostitis.

Die erste dieser Komplikationen ist die eitrige Periostitis, die, wie oben erwähnt, umschrieben im Gefolge fast jeder Periodontitis vorkommt. Doch gibt es auch Fälle, wo diese sekundäre Periostitis eine ganz beträchtliche Ausdehnung annehmen kann; sie kann sich vom schuldigen Zahn aus über weite Knochenpartien erstrecken. Es kommt vor, daß das Periost einer ganzen Unterkieferhälfte, ja manchmal von einem Kiefergelenk zum anderen zu beiden Seiten des Knochens eitrig entzündet und eingeschmolzen ist. Der darunter liegende Knochen fühlt sich dann rauh an und entbehrt eines großen Teiles seiner Ernährung. Es kommt in solchen Fällen oft zu Osteomyelitis und ausgedehnter Knochennekrose.

Eitrige Osteomyelitis.

Einen besonderen Raum muß die eitrige Knochenentzündung, die sogenannte Osteomyelitis (nach Lexer besser „eitrige Ostitis", nach Schuchhardt „Panostitis", nach Hauenstein speziell am Kiefer „Ostitis interna", nach Williger „akute Ostitis") einnehmen. Sie ist es, die in der Mehrzahl der Fälle von Sepsis dentaler Aetiologie als Vorläufer auftritt; sie wird von Marshall als prädisponierend für Pyämie bezeichnet. Bei der großen Wichtigkeit der Osteomyelitis für dieses Thema und in Anbetracht der Vielgestaltigkeit ihrer Entstehungsmöglichkeiten sei es mir gestattet, etwas näher auf das Krankheitsbild einzugehen, welches einen guten Teil der Aetiologie der Sepsis dentalen Ursprungs ausmacht.

Unter dem Begriff „Kieferosteomyelitis" versteht man die eitrige Entzündung der Kieferknochen, in deren Verlauf es infolge von Ernährungsstörung zum Absterben und zur Abstoßung größerer oder kleinerer Knochenpartien kommen kann. Die Osteomyelitis befällt gewöhnlich die langen Röhrenknochen, kommt aber auch an den Kieferknochen vor. Hinsichtlich der Pathogenese ist es klar, daß eine Infektion des Knocheninnern bezw. Knochenmarks mit Eitererregern — Staphylokokken oder Streptokokken oder beide Arten zusammen — erfolgen muß. Dafür gibt es zunächst zwei Möglichkeiten: Anschwemmung der Erreger durch das Blut oder direkte Infektion. Die direkte Infektion kann erfolgen von eitrig-entzündlichen Vorgängen an den Zähnen oder den umgebenden Weichteilen durch Fortleitung per continuitatem, im Anschluß an Verletzungen und komplizierte Frakturen.

Hämatogene Entstehung: Besonders im Säuglingsalter kommt es vor, daß plötzlich Osteomyelitis der Kiefer auftritt, ohne daß die Ursache dafür zu finden ist. Bei diesen Kieferosteomyelitiden der Säuglinge wird das Eindringen der Mikroorganismen vom infizierten Stumpfe des Nabelstranges aus angenommen. Enge Geburtswege oder Zangengeburt können als Traumen die Ursache der Erkrankung abgeben. Perthes und Vignard halten die Kieferknochen der Säuglinge für besonders disponiert infolge der dauernden Wachstumsvorgänge und der dadurch bedingten besonderen Zirkulationsverhältnisse. Die Entstehung der Erkrankung beim Säugling im Oberkiefer führt Fließ darauf zurück, daß Mikroorganismen in die aus Schleimhautfalten bestehende Oberkieferhöhle eindringen. Nach Brown-Kally geht die Osteomyelitis des Oberkiefers beim Säugling — 60 % der Erkrankungsfälle kommen hier vor — meistens von einem entzündeten Zahnkeime aus, die ja mitten im Kiefer liegen; die Infektion dieser Zahnkeime soll durch Mundver-

letzungen bei der Geburt oder beim Säubern des Mundes erfolgen. Schmiegelow und Röpke, die Fälle von Säuglingsosteomyelitis des Oberkiefers beobachtet haben, sind nach Dependorf der Ansicht, daß die Erreger durch die Nase „in die mit Bindegewebe vollständig ausgefüllte, nur als Spalt bestehende Oberkieferhöhle einwandern, und daß es dort infolge der Eiterretention zur Knochennekrose kommt. Die von Schleimhaut bedeckten Zahnkronen bilden für das Virus nicht die Eingangspforte".

Allgemein geschieht die hämatogene Infektion des Knochenmarks der Kiefer von Eiterherden aus, die sich irgendwo im Organismus befinden. Oft handelt es sich dabei um kleine, kaum beachtete infizierte Wunden. Auch die Verschleppung von Furunkeln aus ist beobachtet worden; Hofrath beschreibt mehrere Fälle von Osteomyelitis des Unterkiefers durch hämatogene Verschleppung aus Kinnfurunkeln. Sogar nach Angina, nach Darmkatarrh trat die Krankheit auf, wie überhaupt alle möglichen Infektionskrankheiten Kieferosteomyelitiden veranlassen können: Influenza, Grippe, Diphtherie, Noma, Roß, Aktinomykose, Typhus, Lues II und III und Tuberkulose; die Periost- und Knochenentzündungen der Kiefer nach akuten Exanthemen, wie Scharlach, Masern, Pocken bezeichnete nach Dependorf der Engländer Salter mit dem Namen „exanthematische Nekrosen". Bei diesen sind zwei aufeinanderfolgende Stadien zu unterscheiden, die Einwirkung der spezifischen exanthematischen Erreger auf den Knochen während der Krankheit und auf deren Boden die osteomyelitische Infektion mit Eitererregern nach dem Aufhören der infektiösen Erkrankung (Klemm nach Dependorf). Port-Euler bezeichnen als Zeitpunkt des Eintritts der Osteomyelitis nach Masern, Scharlach und Variola die dritte bis sechste Woche nach dem Erscheinen des Exanthems. Der Zahnwechsel wirkt begünstigend auf den Eintritt solcher Infektionen, da zu dieser Zeit eine rege Gefäßtätigkeit im Bereiche der Kiefer herrscht, die durch fieberhafte Krankheiten zur Entzündung gesteigert werden kann (Weber nach Dependorf).

Es lassen sich eine Anzahl Fälle von Kiefernekrosen osteomyelitischer Natur anführen, die im Anschluß an Infektionskrankheiten auftraten. Eine schwere Oberkieferosteomyelitis mit Sequestrierung, der alle Zähne von $\frac{3}{}$ bis $\frac{5}{}$ zum Opfer fielen, auftretend im Anschluß an Scharlach, sah Michel. Der Patient war ein 10jähriger Knabe. Salzer veröffentlicht zwei Fälle von Kiefernekrose nach Influenza, Marshall einen nach Tropenfieber, einen nach Scharlach und einen am Oberkiefer nach Masern, ferner einen bei Lues III mit Verlust der Gaumen- und Nasenbeine.

Ritter beschreibt einen Fall von nekrotischem Zerfall des Gaumendaches im Verlauf einer Grippe. Der etwa 35jährige Patient wies im Oberkiefer neben einer Stomatitis starke Lockerung der Front- und Eckzähne auf, darüber eine Parulis. Ein Drittel des harten Gaumens war von nekrotischem Zerfall mit Geschwürsbildung heimgesucht. Die Sonde gelangte in der Längsrichtung etwa 3 cm unter das Gaumendach in morsches Gebiet. Ausgang letal.

Eine Totalnekrose des Unterkiefers nach Typhus sah Rivière. Fremont Burket publiziert einen Fall von ausgedehnter Nekrose des Oberkiefers im Verlauf eines „typhösen Fiebers". Daß nicht nur Gummata am Kiefer vorkommen, sondern auch Ostitis auf luetischer Basis, zeigt ein Fall, den Hofer gesehen hat. Ein Soldat, der sich vor 20 Jahren Lues zugezogen hatte, bekam einige Zähne im Oberkiefer extrahiert. Die Wunden schlossen sich nicht, unter den Zahnfleischsäumen erschien der ganze Alveolarfortsatz grünlichgelb speckig belegt. Nach 3 Monaten entstand am horizontalen Ast des rechten Unterkiefers eine Osteomyelitis, der von $\overline{4}|$ bis zum Kieferwinkel soviel Knochen zum Opfer fiel, daß nur noch eine schmale Knochenbrücke bestehen blieb. — Es könnten noch eine ganze Reihe solcher Fälle aus der Literatur zusammengestellt werden, doch genügen die hier angeführten zur Illustration der Aetiologie der Kieferosteomyelitis nach Infektionskrankheiten.

Oft jedoch — besonders bei ganz gesundem oder ganz fehlendem Gebiß und ohne vorangegangene infektiöse Erkrankungen — ist der Ursprung der Infektion des Kiefers gar nicht zu ermitteln. Solche Fälle sind in der Literatur als „idiopathische" oder, weil oft nach heftigen Erkältungen beobachtet, als „rheumatische" Osteomyelitiden sehr zahlreich beschrieben, doch ist das Rätsel ihrer Entstehung nicht gelöst. In vielen Fällen wird wahrscheinlich eine nicht erkennbare Eintrittspforte für die Erreger an den Zähnen oder am Kiefer bestehen.

Wie kommt es nun, daß sich die Erreger gerade im Knochenmark ansiedeln? Dependorf nennt die Gründe: „Die verlangsamte Blutzirkulation, welche indirekt mit der physiologischen Tätigkeit des Knochenmarks als Blutbildner zusammenhängt, die große Reihe von Gefäß-Sinussen, kleinen Kapillarendschlingen im Mark, die geringe bakterizide Wirkung des zur Blutbildung benötigten Serums, der geminderte Blutdruck, der hier in den erweiterten Kapillaren herrscht". Dazu kommen Gelegenheitsursachen, wie Trauma, Infektionskrankheiten oder Nachlassen der allgemeinen Widerstandskraft.

Für die direkte eitrige Infektion des Marks der Kieferknochen sind die oben angeführten eitrigen Zahnerkrankungen (Pulpitis, Periodontitis-Periostitis) und Entzündungen der den Kiefer umgebenden Weichteile, auch Knochenfrakturen, die Ursache. Die Pulpitis purulenta kommt als Ursache nur insofern in Frage, als sie zur Periodontitis und Periostitis purulenta führt, die ihrerseits die Osteomyelitis veranlassen können. Besonders gefährlich ist es, über nicht restlos entfernte gangränöse Pulpenstümpfe eine Füllung zu legen. Es kommt dann zur Entzündung der Wurzel- und Knochenhaut und zu hochvirulenter Infektion, die in vielen Fällen schwerste Eiterungen, ja auch tödlichen Ausgang herbeigeführt hat. Fälle von Osteomyelitis nach akuter Wurzelhautentzündung kommen vor, wenn nicht eingeriffen wird, wenn — bei subperiostalem Abszeß — kein Durchbruch nach außen erfolgt, oder wenn eine besondere Widerstandsunfähigkeit des Organismus besteht. Häufig aber ist die chronische Periodontitis die Ursache. Dieser schleichende, meist vom Patienten selbst nicht bemerkte Prozeß schmilzt allmählich den Kieferknochen in der Umgebung ein, die an den Wurzelspitzen befindlichen Granulome enthalten infektiöses Material. Nun braucht nur ein geeigneter Reiz zu kommen, um die Osteomyelitis auszulösen. So wird mancher Fall zu erklären sein, der durch Trauma auf den Kiefer veranlaßt zu sein scheint. Es gibt in solchen Fällen zwei Möglichkeiten: die eine ist die eben ausgesprochene, die andere besteht darin, daß das Trauma durch Quetschung oder Bluterguß den Boden für die Infektion schafft, die dann hämatogen erfolgt. Ein Fall von Partsch: Ein Militärarzt war von seinem Pferd mit dem Sattelknopf gegen den Unterkiefer geschlagen worden, worauf er nach 8 Tagen bei vollständig gesundem Gebiß eine schwere Osteomyelitis des Unterkiefers bekam. Ähnlich erging es nach dem Bericht von Port-Euler einem Trompeter, dessen Pferd beim Parademarsch mit dem Kopfe gegen die Trompete gestoßen hatte.

Manche Fälle von Kieferosteomyelitis mit direkter Infektion werden hingestellt als Folge von Zahnextraktionen. Daß bei der Extraktion selbst der Knochen infiziert wird, ist denkbar, doch handelt es sich meistens um nachträgliche Wundinfektionen. Deren Schuld trägt die unterlassene, ungenügende oder unzweckmäßige Nachbehandlung der Wunde, als deren Folge der Knochen infiziert wird. Die richtige Nachbehandlung hat zu bestehen in fleißigen Spülungen des Patienten mit den bekannten Antisepticis und in mindestens einer Nachbehandlung, ev. Irrigation durch den Zahnarzt am Tage nach der Extraktion. Häufig ist die Infektion durch die beliebte Nachuntersuchung von seiten des Patienten mit dem Finger oder Taschentuch veranlaßt. Moral sah nach Zahn-

extraktion eine schwere Osteomyelitis mit septischen Allgemeinsymptomen auftreten, der eine ganze Unterkieferhälfte zum Opfer fiel. Es ist auch anzunehmen, daß in vielen Fällen von Ostitis nach Zahnextraktion die Entzündung schon vor der Extraktion bestand. Williger berichtet zwei Fälle von Osteomyelitis mit Sequesterbildung, von denen sich der eine an eine versuchte, der andere an eine geglückte Extraktion periodontischer Zähne anschloß. Eine fernere Ursache für Osteomyelitis nach Zahnextraktion können gelegentlich Frakturen des Alveolarfortsatzes sein, von denen schwerere zu den Seltenheiten gehören.

Nun sei noch der Fälle gedacht, in denen die Osteomyelitis entsteht im Anschluß an komplizierte Kieferbrüche. Wird der Kiefer gebrochen, so liegt das Knocheninnere bezw. das Mark frei. Stellt nun eine Weichteilwunde die Verbindung mit der Außenwelt her, so kann leicht die Infektion erfolgen, die sich als Osteomyelitis auswirken kann. Daneben sind es auch andere Verletzungen der Kieferknochen durch Schlag, Stoß, Schuß oder Stich, die Osteomyelitis im Gefolge haben können, wenn sie infiziert sind. Williger beschreibt folgenden Fall: Ein 36jähriger Mühlenbesitzer erhielt einen Teschingschuß in den rechten Unterkiefer. Die Einschußstelle befand sich in der Eckzahngegend, etwas oberhalb des Kieferrandes, der Ausschuß in der Submentalgegend unterhalb des Kieferrandes. Danach kam es zu multipler Nekrose und Eiterung nahezu symmetrisch an beiden Seiten des Kieferkörpers bis zu den Kieferästen. — Auch die als unangenehme Zufälle bei der Behandlung vorkommenden Perforationen des Bodens der Pulpahöhle oder der Wurzelwände fallen unter dieses Kapitel. Des weiteren kann jede eitrige Entzündung in der Umgebung der Kieferknochen auf diese übergreifen. Hier sind besonders die Folgezustände der Dentitio difficilis zu nennen, auch Stomatitiden greifen gelegentlich auf den Knochen über. Die Einwirkung verschiedener chemischer Substanzen greift den Kieferknochen an; die Wirkungen werden unten besprochen.

Es muß noch darauf hingewiesen werden, daß der Unterkiefer weit häufiger an Osteomyelitis erkrankt als der Oberkiefer. Das hat seinen Grund in der unterschiedlichen Beschaffenheit beider Kiefer. Der Oberkiefer ähnelt dem Plattenknochen, während der Unterkiefer mehr dem Röhrenknochen näherkommt. Dazu kommt der außerordentlich große Gefäßreichtum und die zahlreichen Anastomosen im Bereiche des Oberkiefers, die eine Ernährungsstörung leicht ausgleichen. Zudem ist statistisch nachgewiesen, daß die Periodontitis am häufigsten untere Molaren befällt, woraus folgt, daß auch die Osteomyelitis dort am häufigsten ihren Sitz haben muß.

Dependorf hat 17 markante Fälle von Osteomyelitis des Unterkiefers aus der Literatur zusammengestellt, die Personen im Alter von 3 bis 46 Jahren betrafen, darunter waren nur 4 über 15 Jahre. Soweit Angaben vorhanden waren, handelt es sich 12 mal um männliche und 3 mal um weibliche Patienten. Die Ursachen waren 1 mal Karbunkel, 1 mal Masern, 3 mal Erkältung, 2 mal Trauma. Diesen Fällen fügt er 8 weitere hinzu, die er selbst aus den Akten der chirurgischen Klinik in Jena zusammengestellt hat. Auch hier überwiegt das männliche Geschlecht mit 6 gegenüber dem weiblichen mit 2 Fällen. Verfasser schließt daraus, daß die Krankheit das männliche Geschlecht bevorzugt. Das Alter der Patienten dieser letzten 8 Fälle bewegte sich zwischen 13 und 27 Jahren.

Daß die Erkrankung vorwiegend jugendliche Individuen befällt, hat die Erfahrung gelehrt. Kaposi-Port geben folgende Erklärung: „Das rote, wenn man so sagen darf, lebensfrische Mark junger Leute ist ganz besonders disponiert zur Ansiedlung der Eitererreger, das Mark Erwachsener wird mit zunehmendem Alter immer fettreicher, ärmer an Blutgefäßen und bietet weniger günstige Lebensbedingungen für das Fortkommen der Bakterien". Dependorf weist in seiner Arbeit „Akute infektiöse Osteomyelitis des Unterkiefers" auf die dauernden Resorptions- und Appositionsvorgänge und auf das interstitielle Knochenwachstum hin, die im Kiefer bis zum 25. Lebensjahre in Tätigkeit sind und sieht darin eine besondere Möglichkeit für die Ablagerung von Infektionskeimen. Diese wird noch erhöht „und zwar im fertigen Kiefer sowohl wie noch vor dem Durchburch der Molaren durch den besonderen Verlauf der Arteriae nutritiae im vorderen Teil des Kieferkörpers in der Gegend der Incisivi, am Kieferwinkel und dem Processus condyloideus mit der Incisura semilunaris. In allen diesen Teilen befinden sich eigene Endausbreitungen der Knochengefäße." Das schließt nicht aus, daß auch schwere, langwierige Formen der Osteomyelitis bei älteren Personen vorkommen. Ein solcher Fall, der vor einigen Jahren in der zahnärztlichen Poliklinik in Erlangen behandelt wurde, ist mir in Erinnerung. Ein Mann, der hoch im sechsten Dezennium stehen konnte, litt an Osteomyelitis im Unterkiefer rechts, die eine monatelange Behandlung in Anspruch nahm.

Allgemein ist noch zu sagen, daß die Kieferknochen durchaus nicht so leicht der eitrigen Infektion erliegen. Sind schon die Weichteile der Mundhöhle ziemlich resistent gegen pyogene Infektion, so sind es die Knochen — besonders der Unterkiefer — erst recht. Wie oft kommt es vor, daß Extraktionswunden überhaupt nicht beachtet werden, ohne daß es

zu pyogenen Eescheinungen kommt. Dabei ist die Einwirkungsfähigkeit der Erreger und die Widerstandskraft des Organismus maßgebend. Williger bestätigt diese Ausführungen, wenn er schreibt: „Ich habe Fälle von perimaxillären Phlegmonen am Unterkiefer gesehen, bei denen das Periost bis zu drei Wochen Dauer von dem weithin entblößten Knochen durch jauchigen Eiter abgehoben gewesen war, ohne daß eine Nekrose erfolgte". Er nennt einen weiteren Fall, in dem ihm bei der Operation der Masseter „in jauchigen Fetzen" entgegenfiel und es doch nicht zur Abstoßung von Kieferteilen kam. Auch der Gesundheitszustand des Gebisses mag bei der Wundinfektion im Munde eine Rolle spielen, insofern ein schadhaftes Gebiß viele Bakteriennester enthält. Auch aus der Statistik geht hervor, daß die Anzahl der Fälle von Kieferosteomyelitis gegenüber denen der langen Röhrenknochen ganz gering ist.

Mit Bezug auf Verlauf und Erscheinungen der Kieferosteomyelitis unterscheidet man zwei Formen, die diffuse und die zirkumskripte. Dauert die Krankheit länger als etwa 10 Tage, ohne letal zu verlaufen, so ist mit einem quoad vitam günstigen Ausgang zu rechnen. Die schweren Fälle, in denen sich Allgemeininfektion anschließt, verlaufen meistens sehr rasch und unter starken Störungen des Allgemeinbefindens, die Kranheit kommt zu Ende, ehe die Sequestrierung erfolgt ist. Dadurch, daß die Nahrungsaufnahme behindert oder unmöglich ist, nimmt die Widerstandskraft ab; daneben erzeugt die septische Erkrankung rapiden Kräfteverfall, es treten Delirien und Somnolenz auf, die Erreger sind in die Blutbahn geraten.

Kaposi-Port schreiben: „Sie (die Knochenentzündung) stellt ursprünglich nur eine auf den zuerst befallenen Knochen lokalisierte Erkrankung dar, setzt aber fast immer von da aus den Organismus in einen schweren Zustand von Blutvergiftung.

Gesicht und Hals sind eine ödematöse, teigig geschwollene unförmliche Masse. Aus dem Munde dringt übler Geruch. Der Mund kann durch Kieferklemme nur wenig oder gar nicht geöffnet werden, die Zunge ist dick geschwollen, der Mundboden in die Höhe gedrängt. Die Zähne des ganzen Kiefers sind gelockert, aus den Zahntaschen quillt auf Druck etaws Eiter heraus. Unter andauernd hohem Fieber wird der Kranke bald benommen und deliriert, Schüttelfröste wiederholen sich, die Atmung wird immer mehr durch die Schwellung behindert, so daß Cyanose, diffuse Bronchitis und Lungenödem sich einstellen. Eine Ernährung durch den Mund ist unmöglich, so kommt der Kranke rasch herunter und geht innerhalb weniger Tage nach Beginn der Erkrank-

ung zugrunde. Selbst ausgiebige Einschnitte, die gemacht werden, um den Eiter zu entleeren, Aufmeißelungen des Kiefers können den Kranken nicht retten. Die Einschnitte am Halse oder außen am Kiefer dringen nur in eine derbe, sulzige Masse von mehreren Zentimetern Dicke, die einzelnen Gewebsschichten sind nicht mehr mit dem Auge voneinander zu unterscheiden. Eiter wird keiner entleert. Auch Einschnitte in die Gingiva lassen keinen einzelnen Eiterherd bloßlegen, es quillt etwas Eiter hervor, der Zustand des Kranken bleibt aber derselbe und geht unaufhaltsam seinem Ende zu". Kasuistik findet sich unten bei der Besprechung der Sepsis.

Knochenabszeß.

Hier ist noch kurz der Knochenabszeß zu erwähnen, der als echte zirkumskripte Osteomyelitis anzusehen ist. Es ist dies eine größere oder kleinere Eiterhöhle im Innern des Knochens, mit oder ohne geringe Sequestrierung. Er ist aufzufassen als Produkt der Osteomyelitis „und entwickelt sich je nach der Heftigkeit der Erkrankung und der Disposition des Patienten, teils akut, teils chronisch. Nach seiner Entwicklung tritt er uns dann als primärer oder sekundärer Abszeß vor Augen, der als ein umschriebener Eiterherd im Mark oder in der Spongiosa des Knochens lokalisiert ist. Er repräsentiert somit eine zirkumskripte eitrige Osteomyelitis, für deren Pathogenese, im Gegensatz zu der gewöhnlichen Form der Osteomyelitis, der Vorgang der Sequestration nicht in Betracht kommt". (Dependorf). Solche Knochenabszesse befallen meistens jugendliche Personen und können jahrelang latent bleiben. Bei der versteckten Lage und dem chronischen Charakter sind diese Knochenabszesse von großer Gefährlichkeit für den Gesamtorganismus. Sie können wiederholte subperiostale Eiterungen hervorrufen, ohne daß deren Herkunft zu ermitteln ist und können durch geeignete Reize akut aufflammen und dann den Gesamtorganismus infizieren.

Koch-Meiningen beschreibt einen Fall, der zweifellos so zu deuten ist. Er ereignete sich im Felde und betraf einen Trainsoldaten, der sich wegen eines Abszesses am ersten Molaren rechts unten krank meldete. Nach Eröffnung des Abszesses und Entleerung des Eiters schwanden die Symptome.

Nach acht Tagen kam der Patient wieder in sehr mattem Zustande, mit 38,5 Grad Temperatur und starker Schwellung, Rötung und Schmerzhaftigkeit des rechten Unterkiefers. An der neulich erkrankten Stelle ist am Zahnfleisch eine kleine mit Belag versehene Wunde. Extraktion des scheinbar schul-

digen ersten Molaren und Inzision von außen, massenhafte Entleerung von Eiter. Da das Fieber auf 39 Grad steigt und Patient sich sehr matt fühlt, erfolgt am 4. Tage nach der Inzision Auskratzung des Unterkieferknochens. Das hatte Erfolg, Patient wurde nach 8 Tagen entlassen.

Nach weiteren 14 Tagen kommt der Patient abermals wieder, diesmal mit schweren Störungen des Allgemeinzustandes, hohem Fieber und 120 Puls. Die Umgebung der Inzisionsnarbe ist sehr druckempfindlich, die inneren Organe ohne krankhaften Befund. Die Operation ergab einen kirschkerngroßen Knochenabszeß im Unterkiefer rechts. Der Allgemeinzustand verschlechterte sich jedoch derart, daß der Patient nach weiteren 4 Tagen an allgemeiner Sepsis starb.

Bevor ich auf weitere Komplikationen von seiten der Weichteile und benachbarter Organe eingehe, lasse ich noch einige Kasuistik allgemeinseptischer Erkrankungen nach Periodontitiden folgen:

W o r m - Tarnowitz berichtet von einer „Periodontitis mit Exitus letalis" bei einem 23jährigen Manne, der in letzter Zeit durch Schwellungen von seiten der Zähne des Unterkiefers öfter belästigt wurde. Die Schwellungen gingen jedesmal durch Umschläge zurück. Patient war schon entschlossen, sich die Zähne extrahieren und ersetzen zu lassen, als wieder eine solche Schwellung auftrat. Als ihn Berichterstatter zu sehen bekommt, hat er seit 4 bis 5 Tagen wieder eine Schwellung am Unterkiefer, die, ausgehend vom linken Kieferwinkel, sich nach der Medianlinie zu und auf die rechte Seite verbreitet hatte und mit Umschlägen, Pflastern und Salbe behandelt worden war. Die Schwellung reichte von einem Kieferwinkel zum andern, nach unten bis zum Larynx, war hart und trieb den Mundboden sehr stark in die Höhe. Faulige Stümpfe beiderseits werden extrahiert. Den Wunden von $\underline{|7}$ und $\underline{|8}$ entströmt reichlich ein äußerst übelriechender grünlichgelber, jauchiger Eiter. Da jedoch am folgenden Tage die Schwellung Brust und Nacken erreicht hatte, fand Überführung ins Krankenhaus und Operation statt. Noch um Mitternacht desselben Tages erfolgte der Exitus.

Einen anderen Fall von Allgemeininfektion nach chronischer Periodontitis beschreibt E u l e r in seiner Abhandlung „Über Todesfälle im Anschluß an Zahnerkrankungen". Die 19jährige Patientin ließ sich im Juli 1913 den ersten Molaren im Unterkiefer linkerseits, nachdem er Schmerzen verursacht hatte, behandeln und füllen. Langsam entwickelte sich am Kieferrand in der Gegend dieses Zahnes eine Schwellung, die ganz allmählich zunahm. Im September wurde die Schwellung ärztlicherseits behandelt, doch der Prozeß schritt langsam vorwärts, bis am 13. 1. 1914 klinische Behandlung

begann. An der Patientin, die schon früher kräftig und gesund war, fiel bei der Allgemeinuntersuchung nichts auf als Unregelmäßigkeit des Pulses. Bei der Operation stellte sich heraus, daß von der entsprechenden submaxillaren Lymphdrüse nichts mehr vorhanden war, und daß die zervikalen Lymphdrüsen vor dem Sternocleidomastoideus vereitert waren. Nach der Operation stieg die Temperatur stark an und blieb hoch, Lungen- und Herzerscheinungen stellten sich ein, es traten Schmerzen in Armen und Beinen auf. Nachdem am 31. Januar der Puls 140 betrug und sich mit geringen Schwankungen auf dieser Höhe hielt, stieg am 2. Februar die Temperatur auf 41,4 Grad, die Patientin starb.

Die Sektion ließ metastatische Abszesse in der linken Lunge und Herde in den Nieren finden, Milzschwellung und ulzeröse Endokarditis.

Aus der Epikrise des Berichterstatters: „An dem erkrankten linken unteren 1. Molaren entwickelte sich eine infektiöse chronische Periodontitis, die zur Vereiterung der korrespondierenden Lymphdrüse führte; von hier aus wurden die benachbarten Halslymphdrüsen in Mitleidenschaft gezogen und von da aus erfolgte neben der Aufnahme von Toxinen auch diejenige von Bakterien ins Blut. So kam es zu einer Verschleppung, aus der die älteren und neueren Abszesse hervorgingen. Auch die ulzeröse Endokarditis an der Trikuspidalis steht in engem Zusammenhang mit dem septischen Prozesse, dessen Natur durch die Größe und Beschaffenheit der Milz außer allem Zweifel ist. Die bakteriologisch, makroskopisch und mikroskopisch mit großer Genauigkeit durchgeführte Sektion schloß jeden Zweifel an eine andere als die durch die Anamnese gewiesene Genese aus."

Noch ein Fall von Deßner, der wenige Stunden nach Auftreten der ersten allgemeinseptischen Symptome zum Tode führte: Einem Knaben wird der erste Molar im Unterkiefer rechts extrahiert, da er seit 6 Wochen eine Parulis unterhält. Noch zwei Tage lang nach der Extraktion entleert sich Eiter aus der Alveole. Am 3. Tage morgens 5 Uhr Nasenbluten, Fieber und Schüttelfrost, um 11 Uhr vormittags Tod. Die Sektion ergab alle Erscheinungen der Pyämie, sonst keine Besonderheiten außer Entzündung der Halslymphdrüsen der erkrankten Seite.

Schalit berichtet folgenden Fall: Ein 22jähriger Infanterist kam im Winter spät abends von der Front ins Feldlazarett mit schwerkrankem Aussehen, Fieber, anfallweise Schüttelfrost, über 39 Grad Temperatur und kleinem frequentem Puls. Starke Schmerzen und Infiltration der Kaumuskulatur rechts, hochgradige Kieferklemme. Als schuldig

wurde der zweite Molar im Unterkiefer rechts ermittelt und extrahiert. Entleerung reichlicher Mengen übelriechenden Eiters. Antiseptische Behandlung, heiße trockene Umschläge; Besserung. Am nächsten Tage kontinuierlich Verschlimmerung des Allgemeinzustandes, Fieberanstieg, abends rapider Fieberabfall und Tod.

Kiefernekrosen.

In Begleitung der eitrig entzündlichen Vorgänge im Bereiche der Kieferknochen kommt es häufig zum Absterben von Knochenteilen, zu Kiefernekrose. Umgekehrt können im Gefolge von Nekrosen anderer Aetiologie Entzündungen auftreten, die zur Allgemeininfektion zu führen vermögen. Als Ursachen kommen in Betracht: Traumen, örtliche oder allgemeine Ernährungsstörungen, Einwirkung gewisser chemischer Substanzen. Der Unterkiefer verfällt häufiger der Nekrose als der Oberkiefer. Das hat seinen Grund darin, „daß die größere Vaskularität der Gewebe des Oberkiefers und die freie Anastomose seiner Gefäße den Heilungsprozeß günstig beeinflußt; im Verhältnis zum Unterkiefer nimmt er auch eine geschütztere Lage ein, so daß er Unfällen weniger leicht ausgesetzt ist“ (Marshall). Hinsichtlich der Häufigkeit der Knochennekrose nimmt der Unterkiefer die fünfte, der Oberkiefer die zwölfte Stelle ein. Mit Bezug auf die Ursachen der Kiefernekrose, die sich im wesentlichen mit denen der Osteomyelitis decken, teilt man sie ein, wie oben angedeutet, in

1. Infektiös-entzündliche Kiefernekrose,
2. traumatische Kiefernekrose,
3. Inanitionsnekrose der Kiefer,
4. Intoxikationsnekrose der Kiefer.

Wollte man auf die erste Art näher eingehen, so würde das wiederholt werden müssen, was oben schon gesagt ist; man würde zu reden haben von Kiefernekrose im Anschluß an entzündliche Erkrankungen der Weichteile, der Zähne und der Kieferknochen und den Entzündungen im Bereiche der Kiefer nach Infektionskrankheiten. Die traumatische Kiefernekrose wurde auch schon behandelt, indem von Traumen gesprochen wurde, die eitrige Entzündung (Osteomyelitis) und Kiefernekrose hervorrufen.

Der Übergang von der traumatischen zur Inanitionsnekrose ist in den Fällen zu sehen, wo das Trauma so stark gewirkt hat, daß die ernährenden Blutgefäße eines Weichteil- oder Knochenabschnittes zerstört sind, ohne daß Anastomosen den Verlust ausgleichen können. Die von der Ernährung abgeschnittenen Teile nekrotisieren. Dieselbe Mittelstellung nehmen anämische Infarkte ein.

Ernährungstörungen können auch eintreten im Gefolge schwerer Krankheiten mit starkem Darniederliegen der Herzkräfte. Das Blut, dessen Strom im Knochen ohnehin schon verlangsamt ist, kann in solchen Fällen seine Aufgabe nicht mehr vollständig erfüllen. So sind bei Diabetes (Misch) und Urämie (Misch-Field-Herzfeld) Kiefernekrosen vorgekommen. Nach Kuhn können im Verlauf von bösartigen Geschwülsten, besonders Karzinom, Knochenstücke nekrotisch werden.

Sehr wichtig sind die Einflüsse der Tabes. Es kommt infolge trophischer Störungen — besonders am Oberkiefer — zur Lockerung und zum Ausfall ganz gesunder Zähne in kurzer Zeit. Oft gehen dabei Teile des Alveolarfortsatzes unter Eiterung mit verloren. Befällt der Prozeß den harten Gaumen, so stellt er nicht selten eine Kommunikation zwischen Mund- und Nasenhöhle her. Bemerkenswert ist, daß sich diese Vorgänge schmerzlos vollziehen, wie überhaupt bei Tabes Hypästhesien und Analgesien nicht zu fehlen pflegen. So kann es kommen, daß bei einem Tabiker ein Zahnersatzstück Dekubitalgeschwüre verursacht, die vom Patienten gar nicht bemerkt werden, was Kuhn auf Degeneration des Nervus trigeminus zurückführt. Über Fälle von Nekrose der Kieferknochen bei Tabikern berichten Merkel und Fricke. Besonders interessiert ein Fall, den Williger gesehen hat, bei dem auf Grund von Tabes eine sequestrierende Eiterung mit Spontanfraktur des Unterkiefers bei einem Manne entstand, der schon lange Jahre an Tabes litt. Unter Schienenbehandlung heilte die Fraktur.

Früher, als die Verarbeitung des gelben Phosphors noch gesetzlich statthaft war, gehörte zu den regelmäßigen Erkrankungen der Arbeiter in Zündholzfabriken die Phosphornekrose des Kiefers. Es besteht fast allgemein die Ansicht, daß kariöse Zähne oder entzündetes Zahnfleisch dem Phosphor den Zutritt zum Kieferknochen ermöglichen. Michel bestreitet das und behauptet, der Phosphorstaub kreise im Blut, wohin er nach Einatmung durch die Lunge gelange. Er belegt seine Behauptung damit, daß bei Arbeitern mit gesundem Gebiß dennoch Phosphorvergiftung aufgetreten sei. Er hält das Gebiß für einen locus minoris resistentiae. Nach Kantorowicz wird durch die Phosphorisierung des Organismus eine allgemeine Hinfälligkeit des Knochensystems bewirkt, auf deren Boden dann die Kiefereiterungen entstehen.

Die Reaktion, die der Phosphor am Kiefer hervorruft, besteht in einer Periostitis mit starkem Überwiegen der progressiven Vorgänge. Man nimmt an, daß der Phosphor das Periost zu knochenneubildender Tätigkeit stark anregt. Es

entstehen infolgedessen große entstellende Knochenwucherungen. Der neue Knochen ist von Fisteln durchsetzt, der alte ist nekrotisch, daneben besteht Eiterung. Nach Zilz unterscheidet Alschoff zwei Phasen der Erkrankung:

„1. eine ossifizierende Ostitis und Periostitis als direkte Wirkung des Phosphors und
2. eine eitrige, in Nekrose übergehende Entzündung als Folge einer akzidentellen Infektion."

Zilz schreibt: „Der verschluckte, zersetzte Eiter führt zu Verdauungsstörungen, zu Anämien und endlich zu septischen, kachektischen Krankheitsprozessen." Er beschreibt einen Fall von Phosphornekrose des Kiefers mit tödlichem Ausgang. Patient war etwa 25 Jahre alt und war seit seinem 8. Lebensjahr mit 2jähriger Unterbrechung — Militärdienstzeit — in einer Zündholzfabrik beschäftigt gewesen, zuletzt anderthalb Jahre ohne Unterbrechung. Im August 1914 wurde er im Felde von der Nekrose befallen, die zunächst den Oberkiefer zerstörte und zum Verlust von 10 noch vorhandenen Zähnen führte, dann den Unterkiefer ergriff und beiderseits in der Molarengegend ihre Verheerungen anrichtete. Die Krankheit zog sich unter Knochenneubildung, Eiterung und Sequestration bis zum Mai 1915 hin, wo der Patient nach Auftreten von Paralyse der Kopfnerven, Panophthalmitis rechts und Meningitis starb.

Auch die Aufnahme größerer Mengen Quecksilber ruft neben der Stomatitis mercurialis gelegentlich Kiefernekrose hervor. Partsch schreibt: „Hier kann man im Zweifel sein, ob die lebhafte Entzündung des Zahnfleisches bei der merkuriellen Stomatitis zur Eingangspforte für die Infektionsträger wird und bei dem stark veränderten Gewebe die Infektion rasch auf den Knochen übergreift, oder ob das im Blut kreisende Quecksilber bei seiner Lokalisation in der Schleimhaut und den Gefäßen des Alveolarfortsatzes die Nekrose des Kiefers bedingt." Mit der letzteren Auffassung erklärt er die schweren Fälle, bei denen der ganze Alveolarfortsatz des Unterkiefers verloren ging. Kuhn ist der Meinung, daß das Quecksilber wahrscheinlich direkt über die Stomatitis mercurialis die Knochennekrose bewirkt, im Gegensatz zu Phosphor und Arsen, die durch kariöse Zähne zum Kieferknochen gelangen. Ob bei der Hg-Nekrose bakterielle Einflüsse in hervorragender Weise beteiligt sind, ist nicht klar. Partsch glaubt es nicht, denn „die Beschränkung des Prozesses auf den Alveolarfortsatz, die geringe periostale Reaktion und der Mangel jeder Ladenbildung, die Langsamkeit der Abstoßung, machen es wahrscheinlich, daß die toxische Wirkung des Quecksilbers bei dieser Nekrose eine bedeutsamere Rolle spielt, als die Mitwirkung bakterieller Gifte."

Marshall sah zwei tödlich verlaufende Fälle von merkurieller Kiefernekrose, von denen der eine auf Einnahme von 1 gr Kalomel, in Dosen von 0,2 gr genommen, zurückgeführt wird. Beide Fälle betrafen den Unter- und Oberkiefer gleichzeitig. Williger berichtet einen Fall, bei dem nach zu starker Behandlung mit Hg-Präperaten sich die rechte Hälfte des Zwischenkiefers und die angrenzenden Knochenpartien abstießen und die Kommunikation mit der Nasenhöhle und der rechten Kieferhöhle hergestellt wurde.

Bevor ich auf die für den Zahnarzt wichtigste chemische Nekrose, die Arseniknekrose zu sprechen komme, will ich einer Arbeit Elbings gedenken, in der die Schädigungen durch Radium- und Mesothoriumbestrahlungen besprochen werden. In der Mundhöhle bestehen diese in Weichteil- und Knochennekrose. Verfasser führt einen Fall an, bei dem nach der Bestrahlung als Späterscheinung langsame Nekrose des lingualen Teiles des Unterkiefers an der bestrahlten Stelle und nach zweieinhalb Jahren Sequestrierung eintrat.

Die Arseniknekrose findet sich am Kiefer nach Arsenikeinlagen zum Zwecke der Abtötung von Zahnpulpen. Die Schuld tragen dann unsachgemäße Manipulationen, am häufigsten unzureichender Verschluß der Kavität oder auch zu langes Verweilen des Mittels im Zahn. Es kann auch passieren, daß das Medikament an schwer zugänglichen Stellen auf das Zahnfleisch oder zu hoch in die Wurzel gerät. Die Folge ist, daß die Umgebung des Zahnes der Nekrose verfällt und häufig der Zahn samt seiner Alveole ausgestoßen wird. Williger sah solche Fälle nach Arseneinlagen, die allerdings lege artis gelegt waren. Er nimmt Idiosynkrasie gegen Arsen an. Doch kann in Fällen, wo das Arsen in pulpalose, gangränöse oder gar perforierte Zähne gelegt wurde, die nekrotisierende Arsenwirkung schwere, oft tödliche Krankheitsbilder heraufbeschwören. Das Arsen ist so gefährlich vermöge seiner ganz besonderen Tiefenwirkung, die auf der spezifischen Fähigkeit beruht, durch den Ätzschorf hindurchzuwirken.

Smelhaus beschreibt einen sehr schweren Fall von Kiefernekrose mit Spontanfraktur infolge unzweckmäßiger Arsenapplikation. Die Arseneinlage war in den pulpalosen, vermutlich schon gangränösen und periodontitischen zweiten rechten Prämolaren des Unterkiefers gelegt worden. Die Folge war eine diffuse Eiterung und ausgedehnte Nekrose. Die Eiterung hatte in der Hauptsache die linguale Seite befallen und hatte sich zum großen Teil in die Unterzungenmuskulatur gesenkt. Die Nekrose zerstörte den Alveolarrand der rechten Unterkieferhälfte und breitete sich nach links bis zum Eckzahn aus, überlieferte alle dort noch vor-

handenen Zähne der Zange. In der rechten Unterkieferhälfte trat Spontanfraktur ein, die geheilt wurde. Nach der Behandlung, die 158 Tage in Anspruch nahm, war der Unterkiefer nicht viel höher als 1 cm, und an Zähnen waren nur noch links der mittlere Schneidezahn und der zweite Prämolar vorhanden. Der Allgemeinzustand der Patientin war, besonders im Anfangsstadium der Krankheit, so bedenklich, daß neben der Lokalbehandlung Injektionen von Argentum colloidale gemacht werden mußten.

Endlich sind unter dem Kapitel der chemischen Nekrosen noch Veräßungen verschiedener Art zu nennen. Auch nach lokalen Injektionen ist gelegentlich Nekrose beobachtet worden. Michel berichtet, daß es nach Injektionen von Kokain und besonders Adrenalin und nach Anwendung von Oberflächenanästhetics zu Kiefernekrose gekommen sei. Hanusa nennt einen Fall, bei dem ein Barbier einem jungen Manne zum Zwecke der lokalen Anästhesie ein Mittel an der rechten Seite des harten Gaumens einspritzte, worauf sich der Gaumen blau und schwarz färbte und Knochennekrose eintrat. Partsch führt die Äßwirkung von Injektionsmitteln auf Zerseßungsvorgänge dieser Medikamente zurück. Er nennt einen Fall, in dem bei einer Injektion etwas von der als Desinfiziens verwendeten Karbolsäure mit eingespritzt wurde, worauf ein Stück des harten Gaumens der Nekrose und die bedeckende Schleimhaut der Gangrän verfiel. Er weist weiter darauf hin, daß bei chemischen Nekrosen die Schwellung zu fehlen pflegt, was in forensischer Hinsicht zur Unterscheidung gegenüber entzündlicher Nekrose von Wichtigkeit ist.

Dentitio difficilis.

An die eitrig entzündlichen Erkrankungen der Kiefer und seiner Teile können sich unmittelbar Erkrankungen der Weichteile anschließen. Eine Mittelstellung nehmen in dieser Hinsicht die Folgezustände der Dentitio difficilis — besonders des unteren Weisheitszahnes — ein, die sich auf Kieferknochen und Weichteile erstrecken. Der hinter dem zweiten Molaren befindliche Zahnfleischwulst wird beim Erscheinen des dritten Molaren, soweit er nicht atrophiert, in seinem Raume stark eingeengt und von den Höckern des durchbrechenden Zahnes gereizt. Bricht der Zahn bukkalwärts durch, dann reizt er auch die Wangenschleimhaut. Zudem entsteht meistens durch Lappenbildung über der Kaufläche des neuen Zahnes eine Zahnfleischtasche, in der auf Speiseresten, auf stagniertem Schleim und Speichel die Bakterien einen sehr günstigen Nährboden finden. Demzufolge entzünden sich die Weichteile und das Periost in der

Umgebung des Kieferwinkels, es tritt Infektion mit Eitererregern ein. Auf diese Weise kann es zu schweren Eiterungen kommen, die den Knochen ergreifen können (sekundäre Ostitis und Nekrose kommen vor), Tendenz zur Senkung zeigen und gefährliche Komplikationen und septische Allgemeinzustände hervorbringen können.

Hauenstein hat sich mit dem Problem der Dentitio difficilis befaßt und nennt als Komplikationen brettharte Infiltration der ganzen Halsgegend der betroffenen Seite, Lymphadenitis und Perilymphadenitis des Mundbodens, Angina Ludovici, Vereiterung der Lymphdrüsen, „Angina dentaria", Übergreifen auf den Kehlkopf, Glottisödem, Senkungsabszesse. Aus diesen Komplikationsmöglichkeiten ist zu ersehen, daß die Gefahr allgemeiner Sepsis in hohem Grade vorhanden ist. Euler wird von Hauenstein zitiert mit einem tödlich verlaufenen Falle, den ich weiter unten bei der Besprechung der Sepsis noch bringen werde. Perthes vermutet in einem Falle von Kieferaktinomykose als Eintrittspforte der Erreger die Zahnfleischtasche über einem unteren Weisheitszahn.

Lymphadenitis.

Unter den Abschnitt der Weichteilkomplikationen fällt auch die Beteiligung der regionären Lymphdrüsen an den Entzündungsvorgängen des Kiefers. Den Drüsen fällt die Aufgabe zu, bei Eiterungen in der Peripherie den Übertritt der Erreger in die Blutbahn zu verhindern. In diesem Falle werden die Bakterien, die aus den Lymphgefäßen des Entzündungsgebietes in die Drüsen gelangen, dort wie auf einem Filter festgehalten, die Drüse gerät dadurch selbst in geringeren oder stärkeren Entzündungszustand.

Für die Eiterungen am Kiefer kommen als regionäre Lymphdrüsen die von Partsch mit a, b und c bezeichneten submandibularen und die submentalen Lymphknoten in Frage. Ihre Beteiligung an entzündlichen Vorgängen am Kiefer ist regelmäßig, sie äußert sich klinisch in Vergrößerung und Druckempfindlichkeit. Je nach dem Sitz der peripheren Erkrankung sind der eine oder andere oder auch mehrere Knoten gemeinsam beteiligt. Übrigens besteht noch eine weitere Sicherung in Form der Halslymphdrüsen, der Glandulae cervicales superficiales und profundae, die in den weiteren Verlauf der Lymphgefäße eingelagert sind.

In schweren Fällen, in denen der Zustrom und die Virulenz der Erreger sehr stark ist, reagiert die Drüse mit Abszedierung. Solche Drüsenabszesse sind in ihren Erscheinungen den subkutanen gleich. Wird auf diese Weise das Schutzfilter überwältigt, so steht den Bakterien der Weg in die Blutbahn offen. In dem oben bei der Periodontitis puru-

lenta zitierten Falle, den Schalit beschrieben hat, waren sämtliche Lymphdrüsen der befallenen Gegend vereitert. Ich habe ferner oben einen Fall von Euler angeführt, bei dem infolge chronischer Periodontitis von einer submaxillaren Lymphdrüse überhaupt nichts mehr zu sehen war und die oberflächlichen Halslymphdrüsen an der Vorderfläche des Musculus sternocleidomastoideus vereitert waren.

Mundbodenphlegmone.

Als Komplikation eitriger Vorgänge der Prämolaren- und Molarengegend des Unterkiefers ist die Mundbodenphlegmone zu nennen. Sie kommt, wie oben erwähnt, auch selbständig vor nach Verletzungen des Mundbodens. Unter Temperatursteigerung zeigt sich lebhafte Schwellung und Druckempfindlichkeit des Mundbodens; es handelt sich um eine Entzündung des Unterhautzellgewebes. Häufig findet sich noch ein Oedem der Zunge, sodaß das Atmen erschwert, die Nahrungsaufnahme oft unmöglich ist. Die Erkrankung ist umschrieben und zeigt in der Mehrzahl der Fälle wenig Neigung zur Ausbreitung nach der Tiefe. Dagegen nimmt die Angina Ludovici einen ungleich schwereren Verlauf. Sie beginnt stürmisch unter Fieber und häufig Schüttelfrösten. Der Mundboden und die Unterzungenmuskulatur sind brettHart geschwollen und in die Höhe getrieben. Der Prozeß zeigt Tendenz zur Senkung, und so dehnt sich die Schwellung oft bis zum Brustbein aus. Sprechen, Atmen und Schlucken ist in vielen Fällen wegen der Schwellung der Zunge und der Halsorgane und wegen Glottisödem unmöglich, es besteht starke Kieferklemme. Die Möglichkeit der Allgemeininfektion ist groß, und tatsächlich gehen diese Fälle recht häufig in Sepsis aus. Schede bezeichnet „die von einem karösen Zahn ausgehende Osteomyelitis des Unterkiefers mit nachfolgenden Phlegmonen des Mundbodens und des retropharyngealen Bindegewebes für absolut letal. Die Dauer des Verlaufes ist verschieden; bisweilen kommt es auch zur Kiefernekrose. Doch erfolgt früher oder später der Tod durch Sepsis. Selbst frühzeitige ausgiebige Inzisionen vermögen die Jauchung nicht zum Stillstand bringen" (Dependorf). Reschofsky gibt einen derartigen Fall bekannt: Patient war ein plethorischer Herr von etwa 50 Jahren, der mit Zahnschmerzen am ersten Molaren rechts unten in die Sprechstunde kam. Nach vorläufiger Einlage von Karbolkampfer wurde am nächsten Tage, nachdem auch die Schmerzen nachgelassen hatten, die Pulpa als tot befunden und in der Kammer schwarzbraune Massen angetroffen; Patient hat Schluckbeschwerden. Über dem Kieferbogen findet sich eine harte Stelle, subjektiv keine Erscheinungen. Am dritten Tage hat sich, nach Zunahme der

Schluckbeschwerden und größerer Ausdehnung der Verhärtung, eine Angina Ludovici gebildet. Nach 4 Tagen trat im Krankenhause der Tod ein. Solange Berichterstatter den Patienten sah (4 Tage), war am Zahnfleisch nichts zu sehen, und es bestanden auch keine nennenswerten Schmerzen.

Eitersenkungen.

Bei Eiterungen am Unterkiefer kommt es gelegentlich zu Eitersenkung in den äußeren Weichteilen des Halses bis in den Mediastinalraum oder bis zur Pleura. Sie werden u. a. beobachtet als Folge der Dentitio difficilis des unteren Weisheitszahnes (Hauenstein) und sind wegen der Nähe lebenswichtiger Organe sehr gefürchtet. Daß größere Weichteileiterungen überhaupt häufiger vom Unterkiefer als vom Oberkiefer ausgehen, liegt daran, daß der Unterkiefer nach der Richtung, wohin sich der Eiter senkt, nach unten, mit Weichteilen in Verbindung steht. Anders am Oberkiefer; dort senkt sich der Eiter solange, bis er am Alveolarfortsatz angekommen ist und kann dann nur noch in die Mundhöhle durchbrechen. Ich verweise auf den oben zitierten Fall von Port-Euler, wo sich eine Eiterung, ausgehend von einer infizierten Extraktionswunde, bis in das Mediastinum senkte.

Bei dem oben gelegentlich der eitrigen Periodontitis zitierten Fall von Schalit ergab die Sektion: „Vereiterung sämtlicher in dieser Gegend liegender Lymphdrüsen und eine Eitersenkung längs der Halsmuskeln bis zur Schlüsselbeingrube und Brustbeingegend; eitrige Brustfellentzündung resp. Eiterbrust (Empyem) und eine septische Allgemeininfektion, erwiesen durch Nierenentzündung, Infektionsmilz, Herzmuskelentartung."

Durch Aspiration eitriger Massen ist nebenbei die Möglichkeit der Entstehung septischer Bronchitis, Pneumonie oder Lungengangrän gegeben.

Einen Fall, der in der Literatur seinesgleichen sucht, hat Roughton beschrieben. Es handelt sich um einen Prozeß, der augenscheinlich durch Streptococcus pyogenes erregt war und doch keine Spur von Eiterung und kein Fieber hervorbrachte, wohl aber eine eminente Schwellung, Sequestration, Weichteilgangrän, Granulationsgewebe in Massen und eine Perforation der Carotis communis. Patient war ein 36-jähriger Küchengehilfe. Er hatte am linken Kieferwinkel eine Schwellung, die schmerzlos war und langsam zunahm; ein kariöser Zahn wurde extrahiert. Berichterstatter bekam den Fall ca. 2 Monate nach Auftreten der Schwellung in Behandlung. Die Schwellung umfaßte den ganzen Unterkiefer, nach vorwärts bis zur Submaxillargegend, nach rückwärts über den Sternocleidomastoideus sich erstreckend. Haut

darüber gerötet und ödematös, hochgradige Kiefreklemme, kein Schmerz; Temperatur 37,2 Grad C. Ausgiebige wiederholte Inzisionen förderten keine Spur von Eiter zutage, sondern drangen in bröckeliges Granulationsgewebe ein; Sequester wurden entfernt, darunter einer von 2½ qcm Größe. Es erfolgte Spontanfraktur des Unterkiefers. Die Schwellung breitete sich immer mehr über den Hals aus; auch hier drangen tiefe Inzisionen nur in Granulationsgewebe, Larynx und Trachea wurden durch die Schwellung nach rechts verdrängt. Die mikroskopische Untersuchung des Granulationsgewebes und des serösen Sekrets ergab alle Arten von Mundbakterien, in einer Agarröhre ging eine Reinkultur von Streptococcus pyogenes auf, Aktinomyzes war nicht vorhanden. Nach 3monatiger Behandlung Glottisödem, Tracheotomie. Haut zwischen den Inzisionswunden gangränös. Tod 14 Tage später.

Während der ganzen Erkrankung stieg die Temperatur nur zweimal über 37,7 Grad C. Die Sektion ergab „das Vorhandensein eines Loches in der Carotis communis, etwa 2 cm unterhalb der Bifurkationsstelle. Die linke Unterkieferhälfte war nach vorn bis zur Alveole des lateralen Incisivus vorhanden". Der Fall gehört, streng genommen, nicht hierher, da es sich nicht um eine Allgemeininfektion handelt. Doch es ist eine seltene Ausnahme, daß der Streptococcus pyogenes keine Eiterung hervorbringt; „da aber die Bakterien unter verschiedenen Verhältnissen verschieden wirken, so ist es denkbar, daß gewisse Zustände des Mundes oder der Gewebe auf das Wachstum des genannten Organismus modifizierend eingewirkt haben" (Roughton). Bei der gewöhnlichen Wirkung dieses Erregers wäre der Patient sicher der Pyämie verfallen. Aus diesem Grunde wird der Fall hier erwähnt; man wird jedoch annehmen müssen, daß bei eitrigem Verlauf der Patient viel früher zugrunde gegangen wäre, ehe der Prozeß die Carotis communis 2 cm unter der Bifurkationsstelle erreichen und perforieren konnte.

Komplikationen von seiten benachbarter Organe.

Eine weitere Reihe von Komplikationen eitriger Zahn- und Kiefererkrankungen, die gleichfalls die Allgemeininfektion vermitteln können, betrifft die benachbarten Organe: Oberkieferhöhle, Ohr, Auge, Schädelhöhle und Gehirn.

Oberkieferhöhle.

Eine wichtige Komplikation eitriger Zahnerkrankungen, die allerdings auch nasalen Ursprungs sein kann, ist das Empyem der Oberkieferhöhle. Die Infektion erfolgt bei dentaler Aetiologie von entzündlichen Vorgängen

aus, die sich an den oberen Molaren abspielen, deren Wurzeln bis an die untere Wand der Kieferhöhle, manchmal auch bis unter die Schleimhaut der Höhle reichen. Meistens ist der erste Molar der schuldige Zahn, manchmal der zweite Prämolar, bisweilen auch einer der beiden letzten Molaren, wenn sich das Lumen der Höhle nach hinten und unten senkt. Von der Nase aus kann die Infektion zustande kommen via mittlerer Nasengang, Hiatus semilunaris, Infundibulum, Ostium maxillare.

Allgemeininfektionen nach Kieferhöhlenempyem sind sehr selten. Kommen sie vor, dann entstehen sie gewöhnlich über die septische Thrombose des Sinus cavernosus. Kommen sie ohne dieses Zwischenglied zustande, dann äußern sie sich je nach dem Sitz von Metastasen verschieden, doch sind in solchen Fällen häufig die Gelenke befallen (Marx); an Fällen von Eiterungen innerer Organe fand Marx dreimal eitrige Peritonitis und zweimal Lungengangrän mitgeteilt. Er führt einen Fall an, den er zusammen mit Meurers gesehen hat, der auch von letzterem Autor schon veröffentlicht ist: Ein 27jähriger Mann litt an Kieferhöhlenempyem, das nach Extraktion zustandegekommen war und seit längerer Zeit von anderer Seite mit Ausspülungen behandelt wurde. Neben eitriger Parotitis beiderseits stellten sich schwere allgemeinseptische Symptome ein, der Patient kam 11 Tage nach Auftreten des Fiebers an Septikämie zum Tode. Die Fortleitung war erfolgt durch septische Thrombose des Sinus cavernosus, vermutlich über den Plexus pterygoideus. In einem anderen Falle sah er nach Kieferhöhlenempyem septische Allgemeinsymptome und eine eitrige Entzündung im linken Sprunggelenk.

Mittelohr.

Die Entzündungen des Kiefersystems können auch zur Infektion des Mittelohres Anlaß geben. Misch schreibt, daß Entzündungsprozesse der Molaren, vornehmlich der unteren, und der Mund- und Rachenschleimhaut durch Fortleitung der Infektion zur Tuba Eustachii und durch diese hindurch zur Mittelohrentzündung führen können, zumal die Erreger der Mittelohrentzündung sich im Munde finden. Er weist darauf hin, daß der Prozeß nicht nur nach der korrespondierenden, sondern auch nach dem Ohr der anderen Seite fortgeleitet werden kann. Merlin berichtet über einen Fall, bei dem es nach einem Abszeß des ersten Molaren im Unterkiefer rechts neben ausgedehnten multiplen Eiterungen am Kiefer beiderseits und einem Retrobulbärabszeß auch zur Entzündung des linken Mittelohres kam. Die Eiterung kann in solchen Fällen durch direkte Fortleitung oder durch Sinusthrombose zum Gehirn gelangen und dort Meningitis oder

Hirnabszeß veranlassen oder auch zu Allgemeininfektion Anlaß geben.

Auge

Der vorgenannte Fall mit Retrobulbärabszeß führt auf eine weitere Komplikationsmöglichkeit, von seiten des Auges. Die Verbindung zwischen Oberkiefer und Auge ist ja schon der Lage nach eine ziemlich enge; Kieferhöhle und Orbita haben eine gemeinsame Wand, zwischen dem Alveolarfortsaß und der Augenhöhle besteht direkte knöcherne und periostale Verbindung. Zwischen den Venen des Oberkiefers und der Kieferhöhle besteht durch Anastomosen über die Vena facialis anterior Verbindung mit den Venae ophthalmicae. Äste der Vena ophthalmico-facialis verbinden Kiefer- und Augenhöhle. Zudem besitzen Auge und Kiefer zum Teil gemeinsame Lymphgefäße. Partsch hat eine Aktinomykose, vom Oberkiefer nach der Orbita fortschreitend, einwandfrei beobachtet. Lartschneider bespricht die „Markhöhlenabszesse" der Orbitalgegend, ausgehend von oberen Frontzähnen. Im oben erwähnten Fall von Merlin mußte die Enukleation des Bulbus vorgenommen werden, um ein Übergreifen der Eiterung auf das Gehirn zu verhindern. Ich verweise ferner auf den oben unter „Phosphornekrose" zitierten Fall von Zilz, bei dem nach Nekrose und Sequestration in beiden Kiefern Panophthalmitis des rechten Auges auftrat. Ein Fall, der die Zusammenhänge zwischen Erkrankungen des Kiefers und des Auges illustriert, wurde von Skogsborg-Stockholm beobachtet: Ein 19jähriges Mädchen, das im Verlaufe von 10 Tagen auf dem rechten Auge allmählich total erblindet war, wurde vom Augenarzt überwiesen mit dem Bemerken, Neßhaut und Augenboden seien normal, er wisse keine Ursache für die Erkrankung, wenn sie nicht von den Zähnen herrühre. Die Untersuchung des Mundes ergab vollständig zerstörte Zähne und Wurzeln im Ober- und Unterkiefer beiderseits, hypertrophische Pulpen, Periostitiden und Abszesse. Nachdem die Zähne der rechten Seite extrahiert waren, stellte sich während 27 Tagen allmählich die volle Sehkraft wieder ein.

Einen Fall, bei dem sich die Eiterung von einem unteren Weisheitszahn — neben anderen Komplikationen — auch zur Orbita erstreckte, teilt Roughton in den Transactions of the Odontologial society of Great Britain mit: Die Patientin war 27 Jahre alt, im letzten Monat gravid und hatte seit zwei Monaten Schmerzen im rechten unteren Weisheitszahn. Jetzt starke Schwellung, totale Kieferklemme. Am 6. Juni 1899 Extraktion des schuldigen Zahnes in Lachgasnarkose, danach

heftige Schmerzen und Zunahme der Schwellung. 9. Juni. „Krankhaftes, erschöpftes Aussehen, Temperatur 38,3 Grad, Puls 100. Sehr starke Schwellung der ganzen rechten Gesichtshälfte mit Einschluß der Augenlider sowie der Lippen, so daß das Auge ganz geschwollen ist und der Mund nach links verschoben erscheint", chirurgische Behandlung. Am 14. Juni zeigten sich am rechten unteren Augenlid zwei Fistelöffnungen, die Eiter sezernierten. Ein Einschnittt am äußeren Augenwinkel rechts ließ das nekrotische Jochbein erkennen. Am 16. Juni leichte Geburt eines lebenden Kindes. Von da an Kräfteverfall und weiter Temperaturanstieg bis 40 Gr. Tod am 19. Juni. Die Sektion ergab eine eitrige Infiltration des Zellgewebes der Orbita und der Umgebung; das Os zygomaticum sowie ein großer Teil des Os frontale waren nekrotisch; der rechte Schläfenmuskel war sehr erweicht, von graugrünem Aussehen und sehr übelriechend. In der mittleren sowie der vorderen Schädelgrube der rechten Seite wurde eine große Menge grünlichen Eiters gefunden; die untere Fläche des rechten Frontallappens war in Auflösung begriffen, und im Lobus temporosphenoidalis befand sich ein pflaumengroßer Abszeß."

Parotis.

Als eine seltene Komplikation eitriger Prozesse der Mundhöhle ist der sekundären eitrigen Parotitis zu gedenken. Die Möglichkeit der Infektion von der Mundhöhle aus erörtern u. a. Greve, Klose., Port-Euler, Seifert, Sonntag, Strümpell, Wullstein-Wilms. Als orale Ursachen werden Stomatitis, Zahnkaries, eitrige Prozesse, Lymphdrüseneiterung, Mundbodenphlegmone angeführt. Seifert schreibt, daß die sekundäre Parotitis purulenta, „sofern nicht rechtzeitig eingegriffen wird, unter schnell sich steigernden septischen Erscheinungen oder unter Zeichen einer durch Fortleitung zur Schädelbasis entstehenden Meningitis auch zum Tode führen kann".

In dem oben zitierten Fall von Marx und Meurers war das im Anschluß an Zahnextraktion aufgetretene Antrumempyem, das zu tödlicher Septikämie führte, durch Parotitis beidersiets kompliziert.

Endokranielle Komplikationen.

An endokraniellen Komplikationen der Eiterungen des Kiefersystems kommen Sinusthrombose, septische Meningitis und Hirnabszeß in Betracht, die gewöhnlich keine Allgemeininfektion hervorrufen, sondern von sich aus meistens zum Tode führen.

Einen selten schweren Fall, bei dem die Eiterung sowohl in die Schädelhöhle wie auch in den Kreislauf fortgeleitet wurde, hat Gutmann beschrieben: Ein 12jähriger Knabe

bekam einen oberen rechten Molaren gezogen. Von der infizierten Extraktionswunde aus erfolgte die Vereiterung beider Augenhöhlen, der rechten Stirnhöhle, Thrombose beider Sinus cavernosi, Pachymeningitis und eine allgemeine Sepsis.

Allgemeine Pathologie der Fortleitung.

Durch die voraufgehende Darstellung glaube ich den Grund für Betrachtung und Verständnis der von Zähnen und Kiefern ausgehenden Allgemeininfektionen genügend geschaffen zu haben. Einige allgemeinpathologische Bemerkungen über Wege und Arten der Fortleitung der Infektion mögen hier eingefügt werden. Man unterscheidet allgemein zwei Formen der Fortleitung: solche „per continuitatem" und solche „per discontinuitatem". Für das Zustandekommen der Allgemeininfektion — der Blutvergiftung — kommt nur die letztere Möglichkeit in Betracht. Die Fortleitung „per discontinuitatem" kann erfolgen auf dem Lymphweg und auf dem Blutweg.

Wir wissen, daß sich überall im Gewebe Lymphspalten befinden, die die Stoffwechselprodukte der Zellen in die Lymphgefäße leiten. Von den Lymphspalten werden die kleineren Lymphgefäße gebildet, durch Vereinigung der kleineren mit den größeren entstehen dann die großen Lymphgefäße, die in das Venensystem münden. Da der Strom in diesen Gefäßen naturgemäß zentralwärts gerichtet ist, besteht die Möglichkeit der Verschleppung von Bakterien oder deren Toxinen aus peripheren Eiterherden.

Die hämatogene Fortleitung erfolgt durch die Venen. Die Eiterung bricht entweder in die kleinen Venen des Entzündungsgebietes ein oder befällt einen größeren Blutleiter, der sich im Entzündungsgebiet oder in dessen Nähe befindet. Dort kann die Verschleppung der Erreger oder deren Toxine ungehindert mit dem rückwärtigen Blutstrom erfolgen. Oft rufen die Erreger an der Intima der Venen entzündliche Veränderungen hervor und bewirken dadurch die Entstehung von Rauhigkeiten infolge von Ernährungsstörung. Diese Rauhigkeiten bilden die Ansatzstellen für Thromben, die sehr bald mit Erregern und nekrotischen Gewebspartikelchen durchsetzt werden und eitrig zerfallen. Von diesen Thromben lösen sich Teilchen los und werden als septische Emboli zentralwärts verschleppt.

Man unterscheidet nun verschiedene Arten der fortgeleiteten Infektion, je nachdem Bakteriengifte oder die Erreger selbst ins Blut treten und nach den Wirkungen, die sie dort

entfalten. Kommen gar keine Erreger ins Blut, sondern bleiben sie an der Infektionsstelle, senden aber ihre Toxine ins Blut, so spricht man von Toxinämie. Beispiele dafür sind Tetanus und Diphtherie. Die Toxine sind Ausscheidungsprodukte der Bakterien, die Toxinämie also eine Vergiftung des Blutes. — Die Überschwemmung des Blutes mit den Bakterien selbst nennt man Bakteriämie. Das typische Beispiel ist Milzbrand. — Verursachen die ins Blut verschleppten Erreger sekundäre Eiterungen, Metastasen, in entfernten Organen, so entsteht Pyämie. Vorwiegend sieht man Metastasen in den Lungen, in der Leber, der Milz, den Nieren und im Gehirn. Der Sitz der Metastasen ist von verschiedenen Vorbedingungen abhängig. Zunächst von der verschiedenen Disposition der Organe. Man nimmt an, daß sie von der chemischen Zusammensetzung abhinge. Dann spielen Unregelmäßigkeiten im Blutstrom eine Rolle, die Filterwirkung der Lymphdrüsen bewirkt Anhäufung von Bakterien, und mechanisch beeinflußte Körperstellen werden befallen (Glutäalabszesse bettlägeriger Patienten). Die weiter unten bei der „Oralsepsis" noch zu erwähnende Theorie von der „elektiven Lokalisation" sei hier der Vollständigkeit halber angeführt. Nach Marshall sind für Pyämie disponierend „Quetschwunden, Gelenkwunden, komplizierte Knochenfrakturen, besonders solche des Kopfes, Abszesse an den Kiefern, Osteomyelitis, Verletzungen der Venen, Verwundungen bei herabgekommenen Individuen". Diese drei Grundformen der septischen Allgemeininfektion können untereinander kombiniert sein. Als Sepsis bezeichnet man die Kombination von Toxinämie und Bakteriämie, während man unter Septiko-Pyämie das Zusammentreffen aller drei Formen, also die Kombination von Sepsis und Pyämie versteht.

Warum auf den gleichen Wegen von lokalen Eiterungen aus zweierlei Allgemeinwirkungen, einmal im Sinne der Toxinämie ohne überwiegende Lokalisierung, das andere Mal im Sinne derSeptiko-Pyämie, hervorgebracht werden, ist nicht leicht einzusehen. Man muß annehmen, daß feineres Material (verteilte Bakterien), das auch gut durch die Lymphspalten aufgenommen werden kann, leichter die Lungenkapillaren passiert, ohne bedeutende Metastasen zu setzen, während gröbere infektiöse Massen, die beispielsweise aus septischen Thromben stammen, in den Lungen stecken bleiben und dort Abzesse hervorbringen können. Dieses Beispiel illustriert recht gut die Zusammenhänge zwischen klinischem Bild und pathologischer Anatomie: während bei Beschickung des Blutes mit verteilten Bakterien oft lange Zeit bis zur toxischen Erschöpfung oder Erkrankung lebenswichtiger Organe vergeht, führt der Eintritt gröberen Materials

— z. B. Eiter — in die Blutbahn in kurzer Zeit zu Metastasen und bewirkt ein rapid verlaufendes Krankheitsbild.

Doch nicht in jedem Falle, wo Bakterien in die Blutbahn treten, kommt es klinisch zur Sepsis; die septische Allgemeinwirkung hängt von verschiedenen Umständen ab. Zunächst von der Virulenz der Erreger; diese ist umso größer, je besser der Nährboden ist und je stärker die Intensität der Erkrankungen ist (K r e h l). Ferner von der Menge der eindringenden Bakterien; es gehört eine ganz bestimmte Menge von Erregern bestimmter Virulenz dazu, einen Organismus von bestimmter Disposition in allgemeinseptischen Zustand zu versetzen. Damit kommen wir auf das dritte Moment, die Disposition. Diese kann dauernd oder vorübergehend sein; sie besteht in dem Grade der Fähigkeit des Individuums, Schutzkräfte gegen die Infektion zu mobilisieren, in dem Zustand der allgemeinen Widerstandskraft. Diese ist gelegentlich durch das Bestehen lokaler Eiterungen, durch Behinderung der Nahrungsaufnahme oder durch psychische Depression vorübergehend vermindert. Bestehende Allgemeinerkrankungen, die mit starkem Kräfteverfall einhergehen, sind von großer Bedeutung. Manche Menschen haben auch die Neigung, an gewissen Infektionen leichter zu erkranken, eine Überempfindlichkeit gegen bestimmte Erreger. Diese beruht auf dem Mangel an spezifischen Antikörpern. Das Blut eines Diabetikers bietet, vielleicht infolge des erhöhten Zuckergehaltes, den Bakterien einen besonders günstigen Nährboden. Auch von der Schnelligkeit des Wachstums der eingedrungenen Erreger hängt die septische Allgemeinwirkung ab. D e p e n d o r f hält es für wahrscheinlich, daß die pyogenen Erreger sich im Blute nicht vermehren können, solange die Schutzkräfte des Organismus noch in Tätigkeit sind. Treten die Bakterien jedoch in solcher Menge auf, daß sie die Widerstände überwinden, so können sie sich unbehindert nach allen Seiten hin ausbreiten.

Spezielle Pathologie der Fortleitung vom Kiefer aus.

Nun s p e z i e l l d i e F o r t l e i t u n g v o m K i e f e r. Um diese zu verstehen, muß man wissen, daß die verschiedenen Organteile am Kiefer eigene Lymphgebiete besitzen. Die lymphogene Fortleitung erfolgt je nach dem Sitz der Eiterung durch die Lymphgebiete der Zähne, des Zahnfleisches, des Sinus maxillaris, der Lippen, der Zunge, des Gaumens. Die Lymphgefäße folgen in der Regel dem Verlauf der zugehörigen Blutgefäße, doch ziehen sich die des Oberkiefers in den Weichteilen der Wange herab zur Regio submaxillaris. Alle diese Gefäße vereinigen sich allmählich mit denen des übrigen Kopfes und des Halses und münden als Truncus jugu-

laris in die Vena anonyma. In den Verlauf der Lymphgefäße sind eine Anzahl kleiner Lymphdrüsen eingelagert. Für die Zähne, das Zahnfleisch, den Sinus maxillaris, die Lippen und zum Teil auch für den Mundboden haben wir die submaxillaren und submentalen Lymphknoten zu nennen. Die ersteren wurden von Partsch mit a, b, c bezeichnet und liegen am Unterkieferrand nahe der Submaxillardrüse. Die submentalen Lymphknoten liegen an der Innenseite des vorderen Abschnittes des Unterkiefers nahe der Mittellinie. In der Gegend des aufsteigenden Kieferastes liegen die Glandulae faciales profundae; sie empfangen u. a. Lymphe vom Gaumen und vom oberen Teil des Pharynx. Auch in der Wange, in der Gegend des Ductus parotideus, gibt es Lymphdrüsen. Für die Zunge und teilweise auch für den Mundboden gibt es noch Lymphdrüsen in der Unterzungenmuskulatur, die Glandulae linguales.

Erfolgt nun eine Infektion in der Peripherie, so gelangen die Erreger durch die Lymphgefäße in die zugehörigen Lymphdrüsen. Diese versuchen, die Keime beispielsweise durch Abkapselung, Zellvermehrung (häufig mit begleitender Eiterung) oder durch Entgegenstellen von Antitoxinen unschädlich zu machen. Das gelingt ihnen erfahrungsgemäß in den meisten Fällen. Ist nun der Zustrom der Erreger und ihre Virulenz so groß, daß die Drüsen passiert werden, dann gelangt die Infektion durch den weiteren Verlauf der Lymphgefäße zu den Halslymphdrüsen, die in der Gegend des Musculus sternocleidomastoideus teils oberflächlich (Glandulae cervicales superficiales), teils tiefer liegen (Glandulae cervicales profundae). Vor dem Eintritt in die Blutbahn sind noch die Glandulae supraclaviculares in den Verlauf der Lymphgefäße eingelagert. So ist also der Gesamtorganismus durch drei Serien von Lymphdrüsen gegen Infektion vom Kiefer aus gesichert. Diese Sicherung ist eine wunderbare Schutzeinrichtung der Natur, ihr ist es zum guten Teil zu danken, daß die massenhaft am Kiefer auftretenden akuten und chronischen Eiterungen so selten schwere Nachteile für den Organismus mit sich bringen.

Die hämatogene Fortleitung erfolgt von den Kiefern durch die Venae faciales. Die Vena facialis anterior ist das abführende Blutgefäß für den Oberkiefer, die Kieferhöhle, den Gaumen, die Lippen und die Submentalgegend, teilweise auch für die Parotis; sie nimmt auf: das Blut aus den Venae alveolares superiores durch den Ramus profundus, die Vena palatina, die Venae labiales superior und inferior, für die Kaumuskulatur und die Weichteile des Gesichts durch die Vena transversa faciei, vom Kiefergelenk durch die Vena articularis mandibulae, die aus mehreren Ästen entsteht und schließlich aus der Parotis durch die Vena

parotidea posterior. — Die beiden Venae faciales bilden in der Fossa pterygoidea ein Geflecht, den Plexus pterygoideus, der, da er mit den Venae ophthalmicae inferior und superior und damit mit dem Sinus cavernosus in Verbindung steht, die Fortleitung sowohl in die Schädelhöhle als auch in den Kreislauf vermitteln kann. Das durch den Zusammenfluß der Venae faciales zentralwärts gebildete gemeinsame Gefäß ist die Vena facialis communis und mündet in die Vena jugularis interna, die aus der Schädelhöhle kommt und u. a. noch die Vena lingualis aufnimmt, die mit der Vena sublingualis den Abfluß von der Zunge, dem Mundboden und der Unterzungenmuskulatur besorgt. Übrigens könnte die Fortleitung vom Kiefer auch über die Vena jugularis externa erfolgen, die unter dem Ohr in zwei Wurzeln entspringt, von denen die eine aus der Vena facialis posterior stammt.

Die Vena jugularis interna bildet dann mit der Vena subclavia, in die vorher auch die Vena jugularis externa mündet, die Vena anonyma. Die Venae anonymae dextra und sinistra bilden gemeinsam die Vena cava superior, die das venöse Blut in den rechten Vorhof bringt. Die Infektionserreger, die auf einem der genannten Wege fortgeleitet sind, gelangen vom rechten Herzen aus zunächst mit dem venösen Blut in die Lungen und können dort — wenn gröberes Material verschleppt wurde — metastatische Abszesse erzeugen. Von den Lungen aus geht der Weg mit dem arteriellen Blutstrom zum linken Herzen und von da in den großen arteriellen Kreislauf. Beim Passieren des Herzens können sich Erreger an den Herzklappen festsetzen und septische Endokarditis erzeugen.

Die hämatogene Fortleitung kann vom Kiefer aus auch in die Schädelhöhle erfolgen via Plexus pterygoideus — Venae ophthalmicae oder auriculares anteriores — Sinus cavernosus oder über die Lymphbahnen der Nase. Doch kommt diese Möglichkeit für das vorliegende Thema nicht in Frage.

Es muß noch darauf hingewiesen werden, daß der Verlauf der kleineren Venen durchaus nicht konstant ist, und daß sich zwischen ihnen zahlreiche Anastomosen befinden, weshalb man auch nicht schematisch an den genannten venösen Fortleitungswegen festhalten kann.

Doch nicht von jeder Region des Kiefers ist die Fortleitungsgefahr gleich groß. Oben wurde schon gesagt, daß größere Weichteileiterungen aus Gründen der anatomischen Verhältnisse häufiger von eitrigen Prozessen des Unterkiefers ausgehen als vom Oberkiefer; damit wächst auch die Gefahr allgemeinseptischer Komplikationen nach Eiterungen am Unterkiefer. Ein zweites Moment ist die Verschiedenheit des Verlaufs der Blut- und Lymphgefäße in beiden Kie-

fern. Während diese im Oberkiefer als kleine anastomosierende Gefäße den Alveolarfortsaß verlassen und sich erst weitab zu größeren vereinigen, liegen die größeren Lymph- und Blutgefäße im lateralen Teil des Unterkiefers mitten im Knochen und in nächster Nähe des Alveolarfortsatzes und der Zähne, werden sogar manchmal von Molarenwurzeln umgriffen. Daraus folgt wieder, daß aus der Gegend der unteren Frontzähne die Fortleitung schwerer möglich ist als von den kleinen und großen Molaren, leichter allerdings als vom Oberkiefer, da der Unterkiefer ringsum nach unten an Weichteile grenzt. Wenn trotzdem die Frequenz der allgemeinseptischen Erkrankungen nach Eiterungen an unteren Frontzähnen hinter die vom Oberkiefer ausgehenden zurücktritt, so mag das daran liegen, daß die unteren Frontzähne meistens gegen Karies sehr resistent sind und deshalb seltener Eiterungen veranlassen. Als drittes Moment ist die Länge der Wurzeln zu nennen. Da die Wurzeln unterer Prämolaren und Molaren oft bis an den Mandibularkanal heranreichen, ist auch von diesem Gesichtspunkt aus die Möglichkeit des Einbruchs eitriger Prozesse in den Kanal und die damit verbundene Gefahr der Fortleitung sehr groß. Hat sich in dieser Gegend Eiter im Knochen gebildet, so leistet die dicke bukkaleWand des Alveolarfortsaßes dem Durchbruch Widerstand, verzögert den Abfluß und zwingt den Eiter zum Einbruch in den Madibularkanal. Die Wurzeln oberer Molaren reichen bis an den Boden der Kieferhöhle heran, manchmal in diese hinein und bringen dort Infektionen zustande; doch erfolgt, wie besprochen, die Fortleitung vom Oberkiefer nicht so häufig. Die langen Wurzeln oberer Eck- und Schneidezähne leisten der Infektion Vorschub, indem sie tiefer in das Knocheninnere ragen und leichter zu Osteomyelitis Veranlassung geben.

Die septische und pyämische Allgemeininfektion.
Klinisches Bild.

Die Anfangserscheinungen der septischen Allgemeininfektion sind die einer schweren Infektionskrankheit. Wenn sie sich auch bei den verschiedenen Arten der Allgemeininfektion nicht vollkommen gleichen (in Bezug auf Fieber und Schnelligkeit der Krankheitsentwicklung), so tragen sie doch gleichen Charakter und können zusammengenommen werden. Unter Kopfschmerzen und allgemeiner Mattigkeit nimmt die Körpertemperatur zu; der Patient macht den Eindruck eines Schwerkranken. Allmählich stellt sich das für

die Sepsis charakteristische remittierende Fieber ein. Jeder Anstieg der Fieberkurve ist von Schüttelfrost begleitet und deutet das schubweise Eintreten der Bakterien ins Blut an. Nicht immer ist das Fieber remittierend, es kann auch kontinuierlich oder intermittierend sein. Entsprechend der Temperatur ist der Puls frequent und weich, leicht kompressibel. Das Sensorium ist meistens klar. Akute Milzschwellung und Endokarditis gehören fast regelmäßig zum Bilde der Sepsis. Sind Bronchien und Lungen befallen, so tritt Atemnot ein; Gelenk- und Muskelschmerzen stellen sich ein. Eiweiß und Blutkörperchen finden sich im Harn als Zeichen der Nephritis. Retinablutungen und Hautexantheme treten auf; die Zunge belegt sich braun. Die Verdauung wird gestört; zum Teil auch durch Verschlucken jauchiger Massen, die Folge davon ist Abmagerung und Kräfteverfall. Die Untersuchung des Blutes ergibt neben dem Gehalt an Bakterien Hyperleukozytose, Fehlen der eosinophilen Blutzellen, Verminderung der Lymphozyten. — Der Kranke wird allmählich apathisch, verfällt in Dilerien und Koma. Der Tod tritt ein an Insuffizienz lebenswichtiger Organe oder an allgemeiner Erschöpfung.

Zu den Allgemeinerscheinungen treten bei Sepsis dentalen Ursprungs die Erscheinungen der Lokalaffektion, die dem Allgemeinleiden gegenüber verschieden stark hervortreten können. In dieser Hinsicht unterscheidet Fischer nach Ritter drei Arten „des Auftretens und des Verlaufs der Osteomyelitis an den Kiefern", die ohne Bedenken auf alle Arten dentaler oder oraler Allgemeininfektion Anwendung finden können:

„1. Das Lokalleiden tritt gegenüber der schweren septischen Allgemeininfektion zurück.
2. Schweres Allgemeinleiden bei deutlich ausgeprägter, rapide sich verbreitender Lokalaffektion.
3. Vorherrschen der Lokalaffektion, Allgemeinerscheinungen mäßig."

Patholog.-anatom. Bild.

Pathologisch-anatomisch findet man die schon erwähnte septische Endokarditis, gelegentlich auch Perikarditis. Stets ist die septische Milzschwellung anzutreffen, die eine Reaktion gegen zurückgehaltene Bakterien und gegen Toxinwirkung bedeutet; es tritt arterielle Hyperämie und Hyperplasie des Parenchyms ein. Die Pulpa ist weich und dunkelrot. An degenerativen Vorgängen der inneren Organe findet man trübe Schwellung der Leber und der Nieren. Nephritis ist häufig anzutreffen. Strümpell führt die entzündlichen Vorgänge und die Milzschwellung auf direkte Bakterienwirkung, die parenchymatösen Degenerationen und

die Nephritis auf Toxinwirkung zurück. Neben Entzündungen der größeren Gelenke und der Sehnenscheiden treten phlegmonöse Prozesse in den Muskeln auf. Ferner kommen Blutungen vor an der Haut, den serösen Häuten, an der Retina und im Gehirn, Hautgeschwüre und Exantheme. Bei der Pyämie findet man multiple Abszesse in zahlreichen Organen. Selten oder nie ist nur ein Organ befallen. Vorwiegend treten die Abszesse in den Lungen und in den drüsigen Organen auf, wie Leber, Milz, Nieren, Gehirn, auch in den Muskeln und im Herzfleisch. Pleura und Bronchien können eitrig entzündet sein. Endlich gibt es in den Venen Thrombose und Phlebitis. Die mikroskopische Untersuchung der Gewebe zeigt multiple kleinste Eiterherde. Infolge der Aspiration eitriger Massen kann die Lunge septische Pneumonie oder Gangrän aufweisen.

Dazu kommt der lokale pathologisch-anatomische Befund. Je nach dem Sitz der Eiterung sind Knochen- oder Weichteilabschnitte nekrotisiert. Die Gewebe ödematös geschwollen und eitrig infiltriert, das Periost vom Knochen abgehoben oder eitrig eingeschmolzen. In den Höhlen extrahierter Zähne befindet sich Eiter; das Zahnfleisch ist häufig abgehoben. Bei Eiterungen am Oberkiefer ist der Prozeß nicht selten in das Antrum eingebrochen, im Unterkiefer befindet sich häufig Eiter im Canalis mandibularis. Die regionären Lymphdrüsen befinden sich in hyperämischem oder Entzündungszustand, gelegentlich sind sie vereitert oder vollkommen eingeschmolzen. Die Venen des Entzündungsgebietes und der Nachbarschaft sind oft septisch thrombosiert.

Die Kasuistik der Sepsis dentalen Ursprungs ist nicht sehr reichhaltig; sie ist in den letzten Jahrzehnten zurückgegangen, was daran liegen mag, daß man seit dieser Zeit mehr Wert auf die Gesundhaltung der Zähne legt — auch von seiten der Landbevölkerung —, mag aber auch mit dem Aufschwung der Zahnheilkunde und mit den Fortschritten der Asepsis und Antisepsis, nicht zuletzt auch mit dem Ausbau der Sozialversicherung zusammenhängen. Es seien außer den obigen hier noch einige Fälle genannt.

Sehr ausführlich berichtet Euler über folgenden Fall. Eine Frau ließ sich einen rechten unteren Molaren extrahieren, der ihr schon lange Zeit Beschwerden machte und nun eine Schwellung zu verursachen schien. Es entleerte sich etwas Eiter aus der Alveole und aus der inzidierten Schwellung. Als sie sich am vierten Tage nach der Extraktion wieder vorstellte, hatte die Schwellung zugenommen, und die Eiterung war bis zu den Prämolaren fortgeschritten und hatte diese gelockert und gehoben. Zwei Tage später hatte die

Schwellung auch auf die linke Seite übergegriffen, und das ganze Gesicht war gedunsen; Foetor ex ore. Fluktuation rechts, Inzision. Dabei Entleerung von einem Eßlöffel Eiter, Knochen rauh, entblößt. Links fördert die Inzision keinen Eiter zutage. Am nächsten Tage ist die Schwellung stärker, es bestehen Schluckbeschwerden, Atemnot und Kieferklemme. Tags darauf, am 9. Krankheitstage, operative Freilegung beider Kieferäste, wobei man in der Tiefe auf große Mengen stinkenden Eiters und auf periostentblößten Knochen stößt. Am Ende der Operation Asphyxie; künstliche Atmung, Sauerstoffinhalationen; Respiration stellt sich, wenn auch mangelhaft, wieder ein. Herztätigkeit bis dahin dauernd gut. Nach 2½ Stunden Atmung schlechter, Puls etwas rascher und kleiner; Kampfer. Nach weiteren 10 Minuten Atmung sichtlich erschwert, Einziehen, Cyanose. Sofortige Tracheotomia inferior. Auch nach Einführen der Kanüle keine Respiration; künstliche Atmung; aus der Kanüle entleert sich etwas schaumiges Blut. Exitus". Die Patientin litt subjektiv nicht sehr unter der Erkrankung.

Die bakteriologische Untersuchung ergab Staphylokokken. Berichterstatter vermutet, daß auch Anaerobier am Werke waren.

Der Sektionsbefund folgt wörtlich nach Euler.

„Das Ergebnis der Sektion förderte in den drei Haupthöhlen nicht viel Wesentliches zutage. Einzig die Milz fiel durch ihre Größe auf; das Pulpagewebe war weich, die Follikel traten sehr deutlich hervor; septische Milz und follikuläre Hyperplasie. Bei der Bakterienkultur aus der Milz ergaben sich Staphylokokken. In beiden Lungen fand man hypostatische Hyperämie und starkes Oedem. An der Hinterseite der linken Lunge bestanden alte Verwachsungen neben der Wirbelsäule. Die Sektion am Unterkiefer ergab insofern einen überraschenden Befund, als der Knochen buchstäblich in seiner ganzen Ausdehnung entblößt war. Die Extraktionswunde bezw. die Alveole des 2. Molaren r. u. ist mit Granulationsgewebe ausgefüllt und bietet selbst nichts Besonderes. Auch am Röntgenbild zeigte sich am Fundus der Alveole keine Einschmelzung. Dafür sehen wir in nächster Nähe an der Außenseite des Kiefers an den dunkler gefärbten Flecken die beginnende Nekrose."

Die Patientin hatte acht Tage vor der Extraktion entbunden. In diesem Zusammenhange ist die Infektion nicht erfolgt, denn Verfasser teilt mit, der Befund der Unterleibsorgane spreche dagegen. Er pflichtet auch Smitt bei, der behauptet, daß Puerperae besonders empfänglich für Infektion seien. Daß die Patientin subjektiv wenig gelitten hat, erklärt Euler aus der Schwere der Krankheit. Den Weg

der Erreger von der kranken auf die gesunde Kieferhälfte verlegt er in die Interstitien der Muskelzellen.

Ein Fall von Merlin, der nach dem Referat von Parreidt oben schon zweimal gelegentlich der Besprechung der Komplikationen zitiert wurde, sei hier näher angeführt. Joh. B., Soldat, hatte seit 14 Tagen an einem Zahnabszeß am ersten Molaren rechts unten Schmerzen. Fluktuation nur auf der Zungenseite; dennoch war die ganze rechte Seite von den Augenlidern bis fast zum Schlüsselbein stark geschwollen. Am 1. Oktober Extraktion des schuldigen Zahnes, Inzision des Abszesses an der Zungenseite, antiseptische Behandlung. Temperatur 39,5, Puls 100.
16. Oktober. Nacht schlecht, Temperatur 39,2. Schwellung rechts stärker, nach links übergegriffen, keine Fluktuation. Mundboden rechts gangränös, aus der gestrigen Extraktions- und Inzisionswunde kommt stinkender Eiter. Breite Inzision rechts von außen und in der Medianlinie vom Kinn bis zum Zungenbein. Kein Blut, wenig Jauche entleert. Gewebe schwärzlich und schmierig. Nachmittags Temperatur 40, Schwellung rechts weniger, links viel größer, vom Jochbogen bis fast zum Schlüsselbein.

17. Oktober. Temperatur 39,5, Puls klein, frequent, Atmung röchelnd. Zungenödem, Schlucken unmöglich. Schwellung rechts kleiner, links größer, Inzision links vom Frenulum linguae und links außen am Unterkiefer. Wenig Jauche, kein Blut.

18. Oktober. Nachts Delirien. Temperatur 39,9. Schwellung rechts kleiner, aus den Inzisionswunden kommt spärlich Jauche, linke Seite enorm geschwollen. Inzision ober- und unterhalb des Ductus Stenonianus. Gewebe mortifiziert, reichlich Jauche.

19. Oktober. Temperatur 39. Reichliche Absonderung von Jauche, Retrobulbärabszeß links.

20. und 21. Oktober geringe Besserung, wenig Jauche.

22. Oktober. Enukleation des linken Bulbus, Auskratzung. Temperatur 39,9. Bis zum 31. Oktober langsame Besserung.

2. November. Unter stürmischen Symptomen Otitis media links. Parazentese. Allmähliche Heilung ohne Störung.

Es hat in diesem Falle sicher eine ganz außergewöhnliche Widerstandskraft des Organismus bestanden, denn sonst wäre die zweieinhalbwöchige Eiterung und Gangrän am Kopfe und am Hals mit schweren Komplikationen und septischer Allgemeinwirkung nicht überstanden worden.

Luniatschek gibt einen Fall bekannt, wo bei einem Schulmädchen Arsen in einen — anscheinend oberen — ersten Molaren gelegt wurde zwecks Abtötung der zweifellos infizierten Pulpa. Es entwickelte sich unter Allgemein-

symptomen schnell eine Periostitis, die, nachdem die Patientin nicht wieder zur Behandlung erschien, im Krankenhaus zu allgemeiner Sepsis und am 10. Tage nach Beginn der Behandlung zum Tode führte. Berichterstatter verneint die Schuld des Arsens und stellt eine infektiöse Periostitis fest, vielleicht auf dem Wege der infizierten Pulpa. Die gerichtliche Untersuchung ergab nichts Belastendes für den behandelnden Zahnarzt.

Wenn wir in keinem der Fälle das klinische Bild der Osteomyelitis angetroffen haben, so liegt das daran, daß die Krankheitsfälle zu Ende gegangen sind, ehe sich die Osteomyelitis entwickeln konnte, wenigstens die typische Osteomyelitis.

In der Miller'schen Statistik von 1892 habe ich aus 136 Fällen 59 gefunden, in denen septische Allgemeininfektion festzustehen scheint. Von diesen waren 41 entstanden auf dem Wege der gangränösen Zahnpulpa, 18 waren Infektionen nach Zahnextraktion. Von den ersteren endeten 38 tödlich (92,68 %). 9 davon enthalten nähere Angaben über den Eintritt des Todes; die meisten verliefen sehr schnell. Es endeten 1 Fall nach 24 Stunden, 2 nach 48 Stunden, 2 nach 4 Tagen, 1 Fall nach 5 Tagen, einer nach 9 Tagen, einer nach zwölf Tagen und einer nach 16 Tagen. Von den 18 Fällen nach Zahnextraktion führten nachweislich 14, also 77,7 % zum Tode, in drei weiteren Fällen fehlt die diesbezügliche Angabe, doch lautet bei diesen übereinstimmend die Diagnose „Blutvergiftung". 8 Fälle enthalten Angaben über die Dauer der Krankheit: es endeten 1 Fall nach einem Tag, 2 nach 2 Tagen, einer nach 4 Tagen, einer nach 8 Tagen, 2 nach 10 Tagen, einer nach 14 Tagen. Ein weiterer enthält den Vermerk: „schneller Tod", ein anderer „Tod nach wenigen Tagen". Also auch hier führte die Mehrzahl der Fälle in kurzer Zeit zum Tode. Bei 28 von den 59 Sepsisfällen sind Geschlechtsangaben gemacht. Es starben 25 Patienten männlichen, dagegen 5 weiblichen Geschlechts. Wie bei den von Dependorf zusammengestellten Fällen von Kiefersteomyelitis ist auch hier das starke Überwiegen des männlichen Geschlechts auffallend. Das Alter der Erkrankten bewegte sich zwischen 5 und 57 Jahren. Aus sonstigen Bemerkungen ist ersichtlich, daß es sich meist um junge Leute gehandelt hat.

Einen mir bekannten Fall von septischer Allgemeininfektion dentalen Ursprungs gestatte ich mir anzufügen.

K. W., Stationsgehilfe, 38 Jahre alt. Mittelgroßer, wenig kräftig gebauter Patient in mäßigem Ernährungszustand.

27. X. 1923 $|\overline{4}$ Arseneinlage,
29. X. $|\overline{4}$ Trikresolformalin,

5. XI. /$\overline{5}$ Arseneinlage,

7. XI. /$\overline{5}$ periodontitische Schmerzen, Pulpa exstirpiert, Jod.

Patient bleibt von nun an aus, die Einlagen fallen heraus, und am 16. XI. muß wegen Gangrän in /$\overline{4}$ und /$\overline{5}$ Jodkreosot unter Watteverschluß gelegt werden. Nachdem die antiseptische Behandlung noch zweimal wiederholt worden war, konnte nach Beseitigung der Gangrän am

30. XI. Rivonal unter Fletscherverschluß gelegt werden.

2. XII. Patient kommt mit leichter Schwellung der linken unteren Gesichtshälfte. Die Einlage von /$\overline{5}$ wurde entfernt, perkussionsempfindlich. In den Kanal wurde ein Tropfen Jod gebracht und die Kavität lose mit Watte verschlossen.

Am 3. XII. früh ist die linke Gesichtshälfte stärker geschwollen. /$\overline{5}$ wird in Leitungsanästhesie entfernt. Es entleert sich wenig Eiter, der Zahn selbst besitzt eine sehr lange schmale Wurzel.

Am 4. XII. früh haben die klopfenden Schmerzen noch nicht nachgelassen. Die Alveole wird ausgelöffelt, wobei sich reichlich Eiter entleert.

Am 6. XII. kommt der Patient nachmittags 5 Uhr mit 38 Grad Fieber und auffallender Mattigkeit, um derentwillen er sich inzwischen nicht wieder eingestellt hatte und von seinem Hausarzt behandelt wurde. Speiseaufnahme ist seit 5. XII. unmöglich. Die Schwellung ist auf den Hals übergegangen, die Submaxillardrüsen sind hart geschwellt. /$\overline{1234}$ stark gelockert und druckempfindlich, /$\overline{5678}$ fehlen. Kieferklemme zweiten Grades. Die Alveole /$\overline{5}$ wird nochmals ausgelöffelt, wobei sich ein wenig Eiter entleert. Patient wird für 7. XII. zur Operation bestellt.

7. XII. früh. Keine Besserung des Allgemeinzustandes. Es werden entfernt /$\overline{1234}$ Auslöffelung der Alveolen, wobei sich Eiter entleert. Feuchter Verband; Patient wird in die chirurgische Klinik gebracht.

Dort wird folgender Befund erhoben:

Haut blaß, Schleimhäute leicht livide verfärbt. Atmung angestrengt, Puls beschleunigt, Sens klar.

Kopf und Hals: Das Gesicht zeigt in Gegend des Unterkiefers eine gleichmäßig bedeutende Auftreibung und Schwellung, die sich nach oben bis auf den Oberkiefer, nach unten bis zum Kehlkopf ausdehnt. Haut darüber gespannt, glänzend, druckempfindlich, ohne Fluktuation. Mundöffnen unmöglich, Schlucken erschwert.

Thorax: gleichmäßig gebaut.

Lungen: Grenzen normal, Verschieblichkeit gering, perkussorisch und auskultatorisch kein Befund.

Herz: Gering nach links verbreitert, systolisches Geräusch über der Mitralis und der Aorta. Tätigkeit beschleunigt.

Leib: Schlaff, ohne druckempfindliche Stellen. Leber und Milz o. B.

Extremitäten ohne Befund.

Nervensystem: Gesteigerte Patellarreflexe, keine pathologischen Reflexe.

Blasen- und Darmtätigkeit: Willkürlich, ohne Störung.

Weiterer Verlauf:

Sofort nach Einlieferung (7. XII.) in Narkose Inzision am linken Unterkiefer, Gewebe über dem Unterkiefer sulzig. Durch die stark geschwollenen Gewebsteile Vordringen bis auf Knochen und Periost des Unterkiefers, das an der Einschnittstelle völlig normal und glatt, gegen den Kieferwinkel rauh erscheint. Abhebung der Weichteile und Abfließen geringer Menge dicken, gelben Eiters. Nach Einlegen eines Tamponstreifens Alkoholverband.

8. XII. Wechsel des Verbandes. Schwellung zurückgegangen. Temperatur noch erhöht, Puls stark beschleunigt, Atmung angestrengt. Über linkem Unterlappen bronchiales Atmen und massive Dämpfung. Kampfer, Prießnitz, Nähreinlauf.

9. XII. Am Unterkiefer weitere Besserung. Allgemeinbefinden verschlechtert, starke Unruhe, Atmung sehr erschwert. Puls weiter beschleunigt, Nahrungsaufnahme unmöglich. Starkes Bronchialatmen rechts unten.

10. XII. Beim Verbandwechsel zeigt sich die Schwellung weiter zurückgegangen. Dagegen hat sich auf der rechten Seite das Atmungsgeräusch über allen drei Lappen verschärft. Links pleurilisches Reibegeräusch hörbar. Kräfteverfall trotz Kampfer, Koffein, Traubenzucker. Wachsende motorische Unruhe, abends Exitus.

Diagnose: Angina Ludovici, Kiefereiterung, septische Endokarditis, Pneumonie links und rechts, Pleuritis links.

Sektionsbefund.

Die Leichen-Diagnose lautet: Jauchig-eitrige Osteomyelitis des Unterkiefers mit Durchbruch in den Unterkieferkanal. Eitrige Periostitis im ganzen Bereiche des Unterkiefers linkerseits. Eitrige Phlegmone und Thrombophlebitis in der Umgebung des Unterkieferwinkels links. Thrombose der Vena facialis communis mit eitriger Einschmelzung des Thrombus bis zur Eintrittsstelle in die Vena jugularis interna. Zahlreiche metastatische Abszesse in beiden Lungen mit serös-fibrinöser Pleuritis beiderseits. Sero-

fibrinöse Perikarditis, frische verruköse Endokarditis am hinteren Mitralsegel. Entzündliche Milzschwellung. Frische Leberzirrhose. (Septico-Pyämie.)

Aus dem Sektionsprotokoll. Gebiß außerordentlich schadhaft, im Oberkiefer völlig defekt. Unterhalb des linken Unterkiefers, 4½ cm von der Mittellinie beginnend, ein 3 cm langer, auf 1 cm klaffender Hautschnitt, in dessen Grunde leicht nekrotisches Fettgewebe zu sehen ist. In den Höhlen der fehlenden Zähne des linken Unterkiefers Eiter. Das Periost ist unterhalb dieser Zähne teils abgelöst, teils zerfallen. Soweit es noch vorhanden ist und dem Knochen anliegt, ist es von Eiter unterwühlt. Aus dem Foramen mentale quillt Eiter hervor. Ein Sägeschnitt durch das Bett des ersten Prämolaren erweist den Knochen hier bis in den Unterkieferkanal hinein eitrig erweicht. Auch an der Innenfläche des Knochens ist das Periost durch Eiterung vom Knochen abgehoben. Dieser Prozeß ist am ganzen Kiefer an beiden Seiten bis zum Gelenkköpfchen hin ausgebreitet. Die in den Gefäßkanal eintretenden Gebilde sind von Eiterung umgeben.

An der linken Zungenseite, etwa in der Mitte, ist das Gewebe geschwollen und stark gerötet. Ein Einschnitt legt zahlreiche kleine Eiterstraßen frei. Gaumenmandeln nicht vergrößert, zerklüftet. Die Halsgewebe linkerseits sind stark geschwollen und untereinander stark verklebt, ödematös durchtränkt und dicht am Unterkiefer schwärzlich-grün gefärbt, stellenweise eitrig eingeschmolzen. Auch im Unterkieferwinkelbereich außerhalb der Tonsillen sind in das Gewebe kleine eitrige Straßen eingefügt. Die Vena facialis communis ist thrombosiert, der Thrombus befindet sich in eiterähnlicher Erweichung bis zum Eintritt in die Vena jugularis interna.

Die beiden Lungen liegen ziemlich weit vor. An den vorderen Flächen beider Oberlappen und an den Seiten ist die Pleura mit schmutziggelbem Fibrin belegt. In der linken Pleurahöhle befindet sich etwa 150 ccm trübgelbrote Flüssigkeit, in der reichlich gelbliche Eiterflocken schwimmen. Die rechte Lunge ist außen hinten und am Zwerchfell, die linke Lunge nur am Zwerchfell fest verwachsen. An der Oberfläche ist das Gewebe deutlich körnig versteift. Auf Schnitten ist das Gewebe der Unterlappen weich, saftreich, blutreich und im allgemeinen lufthaltig. Im Mittellappen und in beiden Unterlappen, namentlich hinten, ist das Gewebe fleischig steif, ist dunkler rot und läßt zahlreiche kleine, dichtstehende, hellgraurote, leicht vorspringende Herde erkennen. In den Bronchien reichlich gelber Eiter, deren Schleimhaut gerötet. Die Schleimhaut der Trachea ist blaßgelb, desgleichen die des Kehlkopfes.

Im Herzbeutel trübgelbe Flüssigkeit, die mit eitergelben Fibrinflocken durchsetzt ist, Kammermuskulatur kontrahiert, in den Höhlen flüssiges und gemischt geronnenes Blut. Endokard und Klappen zart. Auf einem Mitralsegel ein stecknadelkopfgroßes, rotes Wärzchen. Foramen ovale leicht für Sonde durchgängig.

Leber: Sehr derb; ihre Oberfläche feinkörnig und porphyrartig gezeichnet, mit auffallend grüngelb gezeichneten Fleckchen. Auch die Schnittfläche ist feiner gekörnt und stark gefeldert. In den Gefäßen reichlich Blut. In der Gallenblase sehr reichlich (100 ccm) dickflüssige, braune Galle. Schleimhaut zart.

Milz: Pulpa leicht geschwollen, mäßig weich, dunkelrot. Körperchen nicht zu erkennen. Pulpa leicht abstreifbar.

Epikrise.

Zur Epikrise: Wir haben einen Fall vor uns, der der Gruppe I unterzuordnen ist, indem das Lokalleiden immer mehr und mehr hinter den Erscheinungen des Allgemeinleidens zurücktritt.

Was die Beurteilung betrifft, so ist die dentale Aetiologie klar. Neben den Symptomen der Periodontitis und der Drüsenschwellung im Anfang erweist der Sektionsbefund den Kieferknochen unterhalb der Alveole von $/\overline{4}$ bis in den Mandibularkanal erweicht. Daß die klinischen Angaben den $/\overline{5}$, das Sektionsprotokoll den $/\overline{4}$ als Ursache anschuldigen, ist Zufall. Wäre der Sägeschnitt bei der Sektion durch das Bett von $/\overline{5}$ gelegt worden, so würde sich dort wohl der gleiche Befund ergeben haben wie bei $/\overline{4}$. Es wird wohl so sein, daß der Prozeß von $/\overline{5}$ seinen Ausgang genommen und alsbald auf den ebenfalls pulpalosen $/\overline{4}$ übergegriffen hat.

Die Entstehung ist folgendermaßen zu deuten. Nachdem die Pulpen von $/\overline{4}$ und $/\overline{5}$ abgetötet und die Schmerzen beseitigt waren, ist der Patient ausgeblieben, die Einlagen sind herausgefallen, und die Wurzelkanäle wurden gangränös. Während dieser Zeit muß eine hochvirulente — vielleicht anaerobe — Infektion des periapikalen Gewebes von $/\overline{5}$, möglicherweise auch von $/\overline{4}$ stattgefunden haben. Nachdem die Gangrän durch antiseptische Behandlung und Einlagen unter Watteverschluß aus dem Wurzelkanal beseitigt war, die Zähne fest verschlossen waren, trat die Reaktion auf die Infektion ein. Solche Verhältnisse sieht man ja öfter, daß an scheinbar geheilten Zähnen nach festem Verschluß eine Schwellung auftritt. Die periodontitischen Schmerzen, die sich am 7. XI. an $/\overline{5}$ bemerkbar machten, sind auf eine Reizung der Arseneinlage zurückzuführen und sind un-

wesentlich, da sie zurückgehen. Ein wichtiger Faktor für die Beurteilung des Falles ist das schadhafte, zum Teil völlig defekte Gebiß. Daraus geht hervor daß sich im Munde des Patienten die Erreger in großer Menge und großer Virulenz befunden haben.

Bis zum 4. XII. scheint es sich um eine rein lokale Affektion am Kiefer gehandelt zu haben. Am 5. XII. kommt Patient wegen Mattigkeit nicht zur Behandlung. Also die ersten Zeichen der Fortleitung machen sich schon drei Tage nach Beginn der Schwellung bemerkbar. Das erkläre ich mir damit, daß der Prozeß der eitrigen Einschmelzung den dünnen Knochen zwischen der Spitze der langen Wurzel von $\overline{5}$ und dem Mandibularkanal in kurzer Zeit erweicht hat und in den Kanal und die dort befindlichen Blut- und Lymphgefäße eingebrochen ist. Diese Erklärung könnte damit angezweifelt werden, daß die Wandungen der Gefäße ziemlich resistent gegen Eiterung sind; jedoch spricht dafür die eitrige Thrombose der Vena facilias communis. Der Einbruch in den Kanal ist erfolgt, denn bei der Sektion quillt aus dem Foramen mentale Eiter.

Eine andere Möglichkeit ist die, daß bei großer Menge und hoher Virulenz der eingedrungenen Erreger und bei ganz besonders großem Mangel an Abwehrkräften und schlechter Konstitution („wenig kräftig gebauter Patient in mäßigem Ernährungszustand") die Erreger den Organismus schon frühzeitig in den Zustand der Allgemeininfektion versetzt haben. In diesem Falle werden die Toxine und Bakterien durch die Lymphbahnen oder die Venen des Entzündungsgebietes aufgenommen worden sein. Die Thrombose der Vena facialis wird dann später erfolgt sein. Mit Sicherheit läßt sich sagen, daß diese Thrombose die Schuld an der rapid zunehmenden Verschlechterung des Allgemeinzustandes hat. Das Lokalleiden ging zurück, doch bewirkte das in Form der Thrombose in der Vena facialis communis aufgestapelte infektiöse Material immer neue Nachschübe in den Kreislauf, die vielleicht ohne die Thrombose nicht erfolgt wären. Die Thrombose fand vermutlich statt auf dem Wege Vena alveolaris inferior — Vena facialis posterior — Vena facialis communis. Gemäß der Ausdehnung der Eiterung kann die Fortleitung erfolgt sein durch die Vena facialis posterior vom Unterkiefer über die Vena alveolaris inferior, von den Weichteilen und der Kaumuskulatur über die Vena transversa faciei, vom Kiefergelenk über die Vena articularis mandibulae; ferner durch die Vena lingualis und sublingualis vom Mundboden aus. Der Weg führte für die erstere Möglichkeit über die Vena facialis communis, für die letztere direkt in die Vena jugularis interna und weiter zur Vena anonyma sinistra. Dorthin gelangten auch die auf dem

Lymphweg beförderten Erreger durch den Truncus jugularis, und es ging weiter durch die Vena cava superior zum Herzen und von da in den Kreislauf. In der linken Herzhälfte siedelten sich gemäß Sektionsbefund Bakterien an dem hinteren Segel der Atrioventrikularklappen an und riefen dort die Endokarditis hervor, die im klinischen Bilde systolisches Geräusch verursachte.

Die septische Milz verrät sich durch Schwellung, Weichheit und dunkelgraurote Färbung des Parenchyms.

Die Diagnose „Septiko-Pyämie" wird belegt durch die klinischen Symptome, die Metastasen in den Lungen, die septische Endokarditis und die entzündliche Milzschwellung.

An Mitbeteiligung einer örtlichen Arsennekrose könnte gedacht werden, doch spielt diese, falls sie überhaupt bestanden hat, keine ausschlaggebende Rolle, da die am 7. XII. beobachtete leichte Periodontitis in diesem Falle fortbestanden und sich verschlimmert haben würde. Zudem gibt Partsch speziell für gerichtliche Gutachten zu bedenken, daß chemische Nekrosen keine Schwellung verursachen, die bei entzündlichen Nekrosen immer besteht.

Als Erreger der Krankheit werden die gewöhnlichen Eitererreger, vorwiegend Streptokokken, vielleicht auch kombiniert mit Anaerobiern, anzusprechen sein (Gangrän der Weichteile am Unterkiefer, die allerdings auch auf örtlicher Ernährungsstörung beruhen kann).

Die unmittelbare Todesursache sind die Lungenabszesse und die septische Erschöpfung gewesen.

Einen ätiologisch gleichgearteten und im Anfangsstadium ähnlich verlaufenen Fall veröffentlichte kürzlich Hammer. Wegen der großen Ähnlichkeit zitiere ich die ersten Sätze der Krankengeschichte wörtlich: „Am 24. Oktober 1924 3/ Arseneinlage; am 26. Oktober wird die Arseneinlage entfernt und eine Kreosoteinlage gemacht. Im oberen Drittel ist noch lebende Pulpa vorhanden. Am 27. kommt die Patientin mit einer leichten periodontitischen Reizung wieder zur Behandlung. Die Pulpa wird in toto entfernt. Im obern Drittel verspürte die Patientin dabei noch geringe Schmerzen. Bei Herausnahme der Pulpa trat eine verhältnismäßig starke Blutung ein, die erst nach ca. halbstündiger Bemühung zum Stehen zu bringen war. Darauf Thymol-Alkohol-Einlage und Pinselung des Zahnfleisches mit Jod-Glycerin. Da die periodontitischen Schmerzen in den nächsten Tagen stärker werden, wird der Zahn einige Tage aufgelassen. Die Schmerzen schwinden darauf vollkommen, so daß am 5. November der Kanal wieder gesäubert und eine Chlorphenoleinlage ge-

macht wird. Am übernächsten Tage kommt die Patientin mit sehr heftigen Beschwerden wieder zur Behandlung. Der Zahn wird erneut aufgelassen, und es werden wieder Jod-Glycerinpinselungen gemacht. Die Schmerzen hören in den nächsten Tagen nicht auf, sondern werden sogar noch erheblich stärker" etc.. Es kommt langsam zur Bildung einer Ostitis mit einigen Störungen des Allgemeinbefindens, Kopfschmerz, Mattigkeit, Temperatursteigerungen. Dem Prozeß fallen zum Opfer links oben 1, rechts oben 1, 2, 3, 5. 4 fehlte schon vor der Behandlung. Nach Abstoßung zahlreicher Sequester trat langsam Heilung ein. Die Patientin war eine sehr kräftige, gesunde 48 jährige Frau.

Auffallend ist die Übereinstimmung der Aetiologie. In beiden Fällen traten zunächst periodontitische Symptome ein, die zurückgingen, nachdem die Zähne offenstanden. Und in beiden Fällen kam die Kieferentzündung nach Verschluß der Zähne zur Entwicklung. In dem von mir angegebenen Fall ist der Weg der Infektion durch das Hinzutreten der Gangrän etwas augenfälliger. Der einzige für die Beurteilung wichtige Unterschied besteht darin, daß im Hammerschen Fall beim Auftreten der periodontitischen Symptome das obere Drittel der Pulpa noch lebte, wodurch der Verdacht auf Arsennekrose ausgeschlossen wird. Aber auch bei dem meinigen kann es sich nicht um Arsennekrose handeln, da ja die periodontitischen Symptome nur einmal und zwar am 7. November erwähnt sind, also dann geschwunden sind und erst am 2. Dezember die eigentliche Erkrankung begann.

Wenn auch die Aetiologie nicht als gleich erachtet werden kann, so ist doch der Vergleich interessant, welch unterschiedliche Wirkungen eine sofort nach Exstirpation einer soeben abgetöteten Pulpa erfolgte Infektion eines oberen Eckzahnes und eines unteren zweiten Prämolaren hervorbringt. Im Oberkiefer gab es eine langsam sich entwickelnde Ostitis mit einigen Störungen des Allgemeinbefindens. Die Krankheit dehnte sich über Wochen aus, es trat Heilung ein. — Wie anders ist die Wirkung am Unterkiefer! Schnelle Entwicklung einer Ostitis. Periostitis im ganzen Bereiche des Unterkiefers linkerseits, eitrige Phlegmone und Thrombophlebitis im Bereiche des Unterkiefers links. Kieferklemme, Unmöglichkeit der Nahrungsaufnahme, Erschwerung der Atmung. Hohes Fieber, Kopfschmerz, Delirien. Zahlreiche Metastasen in den Lungen, Pleuritis beiderseits, eitrige Bronchitis, Perikarditis, Endokarditis, Leberzirrhose, Tod.

Selbst wenn zugegeben wird, daß der Vergleich in mancher Beziehung hinkt, so illustriert er doch den Unterschied sehr markant,

Hammer berichtet einen zweiten Fall, der gleich in Gegensatz zu dem ersteren gebracht werden soll. Es ist eine Seltenheit, daß eine tödliche Sepsis vom Oberkiefer ausgeht. Es liegen dann besonders schlechte Gesundheitsverhältnisse des Individuums vor; so auch in dem zu zitierenden Falle.

55jähriger Patient, mittelgroß, „elend aussehender Mann mit einer deutlichen Cachexia buccalis (ein Ausdruck, der von Williger treffend für derartige Krankheitszustände geprägt ist)". Der Mann hatte sich im rechten oberen Eckzahn die Pulpa abtöten lassen. Aus der Anamnese ist zu schließen, daß bei der Wurzelbehandlung mit der Nervnadel durch das Foramen apicale gestoßen und das periapikale Gewebe verletzt und infiziert worden war. Schnelle Entwicklung einer Ostitis, anhaltende Verschlechterung des Allgemeinbefindens. Perikarditis purulenta, massenhaft bis haselnußgroße Abszesse in den Lungen, septische Milz, Abszesse in den Nieren. Der Patient kam mit der Schwellung am 25. XII. 24 in Behandlung des Berichterstatters und starb am 4. 1. 25.

Prognose.

Die Prognose der allgemeinen Sepsis ist ungünstig, besonders wenn das Leiden akut verläuft. Die Patienten kommen meistens innerhalb der ersten 8 bis 10 Tage zu Ende; Euler gibt als Durchschnittsdauer 4 Tage an. Bei der Bakteriämie sind die Heilungsaussichten sehr gering, bei der Pyämie hängen sie ab von der Anzahl und dem Sitz der Metastasen. Eine genaue Vorhersage ist schwierig, da auch in verzweifelten Fällen Heilung vorgekommen ist. Bei Streptokokkensepsis soll die Prognose ungünstiger sein, ebenso sollen zahlreiche Haut- und Retinablutungen zu Bedenken Anlaß geben. Im allgemeinen hängt die Prognose, wie bei allen Infektionskrankheiten, von der Körperkonstitution, der Leistungsfähigkeit des Herzens, von der Menge und der Virulenz der Erreger ab. Komplikationen wie Pneumonie und Endokarditis sind bedenklich. Konstitutionskrankheiten, in erster Linie Diabetes, verschlechtern von vornherein die Aussichten. Es ist auch wesentlich, ob der Herd der Lokalaffektion gut zugänglich ist und die Therapie ausreichend einsetzen kann. In den Fällen, wo die schwere Allgemeininfektion vorherrscht, wird die lokale Behandlung nicht imstande sein, den unheilvollen Ausgang zu verhüten. Inzisionen haben dann keinen Erfolg und fördern wenig Eiter oder Jauche zutage. Als Zeichen des letzten Stadiums wird das sogenannte „Totenkreuz" angesehen, das von der absteigenden Fieberkurve und der aufsteigenden Pulskurve gebildet wird.

Diagnose.

Die Diagnose ist nicht immer leicht, namentlich wenn meningeale Symptome und solche von seiten der Gelenke das Krankheitsbild verschleiern. Auch Miliartuberkulose, Urämie und Typus abdominalis sind in Erwägung zu ziehen. Doch handelt es sich hier um Sepsisfälle, die von einer lokalen Eiterung ausgehen und infolgedessen bei der nötigen Aufmerksamkeit unschwer zu erkennen sind. Meningitis als Komplikation von Kiefereiterung könnte differential-diagnostisch in Frage kommen, doch gibt, wie in allen zweifelhaften Fällen, die bakteriologische Untersuchung die gewünschte Auskunft.

Therapie.

Die Therapie der Sepsis, ausgehend vom Zahn- und Kiefersystem, zerfällt in zwei Abschnitte, die Allgemeinbehandlung und die Lokalbehandlung.

Die erstere hat zunächst auf die Erhaltung der Körperkräfte den größten Wert zu legen und den Organismus im Kampfe gegen die Bakterien zu unterstützen. Zu diesem Zwecke ist erstes Gebot eine möglichst reichliche und zweckmäßige Ernährung. Daneben sind Reizmittel für das Herz angezeigt, Alkohol in größeren Dosen, Koffein, Kampfer. An spezifischen Mitteln, die gegen die septische Erkrankung per injectionem oder teilweise auch in Salbenform gegeben werden, nennt man das kolloidale Silber, Kollargol, Dispargen, Elektrargol; auch das Methylenblausilber, Agrochrom, wird angewandt, ebenso wie Milchsäure. Chinin wurde früher empfohlen, jetzt gibt man Antipyrin in größeren Dosen. Über die Erfolge der Serumtherapie bei Sepsis ist man sich noch nicht einig. Die meisten Autoren stehen auf dem Standpunkt, daß man sie wohl versuchen müsse, um nichts versäumt zu haben, was den Patienten eventuell retten könne. In diesem Zusammenhang ist ein Fall zu nennen, den Ritter folgendermaßen erwähnt:

„Daß die fortgesetzte Vernachlässigung eines Alveolarabszesses nicht immer harmlos, sondern mitunter von schweren, verhängnisvollen Folgen begleitet ist, beweist ferner ein aus dem ‚Dental Record' übersetzter in No. 13 der Odontol. Blätter (1896) veröffentlichter Fall, in welchem ein 13jähriger Bursche infolge eines nicht sofort behandelten Alveolarabszesses eine schwere Septicämie durchgemacht hat.

In diesem Fall, der dadurch besonders beachtenswert ist, daß nur drei Tage zwischen dem Beginn der Schwellung und dem Auftreten von Symptomen einer Sepsis lagen, wurde von dem behandelnden Arzte eine Streptokokkeninfektion angenommen und Patient anscheinend nur durch

Injektion von Antistreptokokkenserum nach vorangegangener chirurgischer Behandlung gerettet.

Der ungefähre Bericht über den Kranken gleich nach seiner Einlieferung ins Hospital lautete: „Puls von 156, Temperatur über 40 C., die Pupillen zeigen Dilatation, die beiden Sternocleidomastoideus-Muskeln waren straff gespannt, ebenso die Gesichtsmuskeln und die des Nackens; das Gesicht war aufgedunsen, ebenso auf der entsprechenden Seite der harte Gaumen. Blut und Eiter sickerte aus der Alveole des extrahierten Zahnes; die bezüglichen Lymphdrüsen stark vergrößert."

Dieser Fall stammt von Strangways Hounsell, ich finde ihn wieder in der Deutschen Monatsschrift für Zahnheilkunde 1897, Seite 85 u. 86. Dort ist allerdings nichts von einer Vernachlässigung des Alveolarabszesses gesagt.

Die Wirkung des Streptokokkenserums ist bakteriotrop. Die präzipitinhaltigen Sera veranlassen nach Einverleibung in den Körper infolge der Präzipitation die — wenigstens teilweise — Bindung der zur bakteriziden Wirkung benötigten Komplemente des Körpers, wodurch die Wirkung stark verringert wird, „denn es fehlt dann für die Besetzung der bakteriolytischen Ambozeptoren des Serums an Komplement." Wird viel präzipitinhaltiges Serum eingespritzt, so werden viele Komplemente gebunden, woraus hervorgeht, daß unter Umständen größere Serummengen weniger wirksam sind als kleinere (Heim).

Die lokale Behandlung des primären Eiterherdes ist chirurgisch und hat nach Möglichkeit die Ausschaltung des Bakteriennachschubs ins Blut zu erstreben. Das geschieht, indem man durch rücksichtslose Inzisionen und Auskratzungen den Primärherd möglichst auszuschalten sucht. Nähte infizierter Wunden sind zu entfernen, für Abfluß der Sekrete muß durch Drainage gesorgt werden; nekrotische oder gangränöse Gewebsteile sind zu beseitigen. Irrigation der Wunde würde neben oberflächlicher Reinigung wahrscheinlich ein Hineinschwemmen der Erreger in tiefere Schichten bedeuten. Die zentrale Ligatur septisch thrombosierter Venen wird bei vielen Autoren erwähnt. Besonders bei Sinusthrombose, wie sie ja im Anschluß an Kiefereiterungen vorkommen kann, ist die Ausräumung des thrombosierten Abschnittes und zentrale Ligatur der Vena jugularis interna empfohlen und ausgeübt worden.

Der Wert der Tiefenantisepsis mit Rivanol, Eukupin oder Vuzin ist noch nicht erwiesen. Man muß bedenken, daß chemische Substanzen, die die Mikroorganismen schädigen, auch nachteilig auf die Gewebszellen wirken können. Zudem wird man sich hüten müssen, solche Injektionen bei tief-

liegenden Eiterungen zu machen, um nicht durch den plötzlich erhöhten Gewebsdruck die Erreger in das Nachbargewebe zu pressen.

Endlich muß noch die Notwendigkeit des rechtzeitigen und radikalen Eingreifens betont werden. Die Auffassung, daß bei einer Parulis der schuldige Zahn erst nach Abklingen der Schwellung extrahiert werden dürfe, ist veraltet. Diese Verzögerung ist durch nichts zu rechtfertigen und hat sich schon schwer gerächt. Manchmal trägt auch der Patient die Schuld, weil er sich nicht rechtzeitig in Behandlung begab. Ein abschreckendes Beispiel führe ich an:

Coopmann bekam einen 8jährigen Patienten in Behandlung, der im Unterkiefer eine Eiterung hatte, ausgehend von einem Zahn. Der Vater des Patienten verweigerte die Erlaubnis zur Extraktion des schuldigen Zahnes, da er von seinem Hausarzt dahin beraten war, daß ein solcher Zahn bei Bestehen einer Schwellung nicht gezogen werden dürfe. Nach 11 Tagen, nachdem längst die Symptome der Allgemeininfektion eingetreten waren, willigte der Vater in die Extraktion, die jedoch den Tod seines Sohnes nicht aufhalten konnte.

Die Frage nach der Verhütung derartig schwerer Ausgänge eitriger Zahn- und Kiefererkrankungen ist zum Teil schon beantwortet worden. Rechtzeitiges und radikales Eingreifen ist erstes Gebot bei allen eitrigen Erkrankungen. Darin besteht die „sorgfältige Behandlung". Mayrhofer empfiehlt nach Euler bei Eiteransammlungen um die Wurzelspitze die Trepanation des Kieferknochens, um dem Eiter genügend Abfluß zu verschaffen. Euler hält diese Behandlungsweise für vorteilhaft, weist aber auf die Schwierigkeiten der Ausführung an unteren Molaren hin, an denen ja gerade die meisten Entzündungen vorkommen. Er legt noch Wert auf eine andere Möglichkeit der Verhütung unheilvoller Ausgänge nach Zahn- und Kiefererkrankungen, nämlich auf das Zusammenwirken von Arzt und Zahnarzt; „. . ., denn wenn irgendwo, dann hilft hier das Zusammengehen zweier Wissenschaften im Kampfe gegen ein allzufrühes Ende. Der Arzt, dem sich der Kranke zuerst anvertraut, muß die Verpflichtung fühlen, sofort den Zahnarzt zuzuziehen, wenn ihm auch nur der Gedanke an einen Zusammenhang mit den Zähnen kommt und ebenso muß der Zahnarzt die Verpflichtung fühlen, sofort den Chirurgen zuzuziehen, wenn er Anlaß zu der Befürchtung hat, daß die Krankheit über sein Spezialgebiet hinausgreifen könnte. Keiner von beiden vergibt sich dabei etwas in seinem Berufe und wenn sich trotz allem das Ende nicht aufhalten läßt, so bleibt wenigstens das gute Gewissen, nichts versäumt zu haben, was das Interesse des Patienten erfordert hätte."

Die in dieser Arbeit erwähnte Kasuistik ist umfangreich genug, um aus ihr gewisse Schlüsse in Bezug auf die Behandlung eitriger Erkrankungen des Zahn- und Kiefersystems zu ziehen, besonders hinsichtlich der Frage, ob konservativ oder radikal operativ zu verfahren ist.

An Hand der beobachteten Fälle muß für eine radikaloperative Behandlung eingetreten werden. Ein Zahn, der eine Eiterung verursacht, ist zu entfernen; an die Extraktion muß sich, wenn nötig die Spaltung des Abszesses anschließen. Demgegenüber ist es unzweifelhaft, daß manche Zähne, die einmal eine Eiterung verursacht haben, nach sorgfältiger Behandlung unter Umständen noch jahrelang im Kiefer belassen werden können, ohne schädigend auf den Organismus zu wirken. Doch wird der Zahnarzt gut tun, bei Kiefereiterungen radikal-operativ vorzugehen, denn er ist für seine Handlungen vor Gericht verantwortlich und kann im Falle eines durch den Erhaltungsversuch bedingten unerwarteten Mißgeschickes sich und den Patienten schwer schädigen.

Es ergeben sich auch aus den Beobachtungen gewisse prämonitorische Symptome, die auf bösartigen Verlauf von Kiefereiterungen hindeuten. Als solche sind zu nennen: Ausbreitung der Schwellung, Schwellung auf der Zungenseite im Unterkiefer, Fieber, allgemeine Mattigkeit und Abgeschlagenheit, Pulsbeschleunigung, Schluckbeschwerden. Das Röntgenbild läßt Einschmelzungen im Knochen und Ausbreitung der Eiterung erkennen, ist also zur Beurteilung eines Falles hinsichtlich der Bösartigkeit auch zu verwenden.

Bei Osteomyelitis der Kiefer kann unter Umständen die Erhaltung gelockerter Zähne versucht werden. Stein hat in dieser Hinsicht folgende Richtlinien aufgestellt:

I. Die Zähne sind bei Kieferosteomyelitis zu extrahieren:
   1. wenn die Annahme gerechtfertigt ist, daß der osteomyelitische Prozeß mit denselben in ursächlichem Zusammenhang steht und der Erfolg einer konservierenden Therapie ausgeschlossen erscheint;
   2. wenn die Zähne während des Verlaufes der Krankheit keine Tendenz zeigen, sich wieder zu befestigen.

II. Die Zähne sind zu erhalten:
   1. bei diffuser und zirkumscripter Osteomyelitis, wenn dieselben in keinem ursächlichen Zusammenhang mit der Krankheit stehen;
   2. wenn der osteomyelitische Krankheitsprozeß nachweislich noch nicht durch Granulation und eitrige Einschmelzungen an den Wurzelspitzen die Zahnnerven und Gefäße zerstört hat und Pulpazerfall die Folge

ist (Nachweis mit den Induktionsstrom nach Schröder und Röntgenaufnahme).

Die Verhütungsmöglichkeiten unheilvoller Ausgänge von Kiefereiterungen lassen sich wie folgt zusammenfassen:

Maßnahmen von seiten

a) des Patienten: Mundhygiene,
Rechtzeitige Inanspruchnahme des Zahnarztes,
Befolgung der Anordnungen des Zahnarztes;

b) des Zahnarztes: Rechtzeitiges und radikales Eingreifen,
Zusammenarbeit mit dem Allgemeinarzt;

c) des Allgemeinarztes: Zusammenarbeit mit dem Zahnarzt, Anerkennung der Zuständigkeit des Zahnarztes bei Erkrankungen der Mundhöhle.

Kryptogenetische Sepsis.

Unter kryptogener oder kryptogenetischer Sepsis (Leube 1878) versteht man eine Sepsis ohne erkennbare Eintrittspforte der Erreger. Früher, als die Untersuchungsmethoden noch nicht die heutige Vollkommenheit erreicht hatten, mußte ein großer Teil der Sepsisfälle als kryptogenetisch bezeichnet werden, weil man nicht imstande war, die Ursache aufzufinden. Und auch heute noch gibt es eine beträchtliche Zahl solcher Fälle. Das ist nicht zu verwundern, wenn man bedenkt, daß abgekapselte Eiterherde, nach Entzündungen im Blute verbliebene Erreger, die kleinste Wunde oder der kleinste Furunkel — irgendwo versteckt — unter geeigneten Bedingungen zur Allgemeininfektion führen können. In diesem Sinne werden in wissenschaftlichen Werken alle möglichen Entstehungsursachen kryptogenetischer Sepsis erörtert, doch findet man die Möglichkeit der ätiologischen Bedeutung der Zähne mit seltenen Ausnahmen unerwähnt. Und wie vielen Menschen mögen chronische Eiterherde in den Kiefern durch Fortleitung der Erreger ins Blut und in wichtige Organe das Leben verkürzen!

Landgraf stellte im Jahre 1909 die Häufigkeit der kryptogenen Sepsis mit 7 % aller Sepsisfälle fest. Das ist im Vergleich zu dem Stand der Untersuchungsmethoden — und seit 1909 sind keine epochalen Veränderungen einge-

treten — eine recht beträchtliche Anzahl ungeklärter Fälle, die sicher niedriger sein würde, wenn man die Bedeutung der Eiterungen am Kiefer denen an anderen Organen gleicherachten würde. Warum tut man es nicht? Weil die Eiterungen der Zähne als harmlos gelten, da sie im Vergleich zu ihrer Häufigkeit selten zu schweren Komplikationen führen. Doch müssen auch die Kiefereiterungen ohne Zweifel einen schädigenden Einfluß auf den Gesamtorganismus ausüben, denn der Kiefer steht vermöge seines Reichtums an Blut- und Lymphgefäßen in derselben Verbindung mit dem Gesamtorgainsmus wie jeder beliebige andere Körperteil. Es brauchen ja gar nicht die klinischen Symptome vorhanden zu sein, sondern die Reaktion kann in der Insuffizienz einzelner Organe bestehen — Lungen, Herz, Leber, Nieren — und die Konstitution des Körpers herabsetzen und damit das Leben verkürzen.

Zur Frage der „Oralsepsis".

In der Erkenntnis dieser Tatsache hat man in Amerika schon vor mehr als 10 Jahren die Theorie von der sogenannten „Oralsepsis" aufgestellt, die allerdings in ihren Hypothesen in Bezug auf die Vielgestaltigkeit der Infektionsmöglichkeiten über pulpalose Zähne sehr weit geht. Aus diesem Grunde wurde die neue Lehre zunächst mit Zurückhaltung aufgenommen, doch führt man seit einigen Jahren auch in Deutschland eine recht lebhafte Debatte über dieses Thema. Der Besprechung der Grundlagen der Oralsepsis muß ich vorausschicken, daß man unter dem Begriff „Oralsepsis" nicht nur die durch die Mundhöhle, sondern auch die durch den lymphatischen Rachenring aufgenommenen Infektionen sammelt und daher besser von „Fokalinfektion" spricht. Es handelt sich nach Greve darum, „daß von einem infizierten Gewebsherd aus (focus of infection) pathogene Bakterien von niederer Virulenz in die Blutbahn gelangen und sich vermöge ihrer elektiven Lokalisationseigenschaften in bestimmten Geweben ansiedeln und daselbst spezifische Veränderungen hervorrufen können, ohne allgemeine Sepsis zu erzeugen".

Ich halte mich zunächst bei der Besprechung der Grundlagen der Oralsepsis an die Arbeiten von Allerhand-Lemberg, der sich der Mühe unterzogen hat, die sehr umfangreichen Forschungen zusammenzustellen, die der Lehre von der Oralsepsis zugrunde liegen.

Den Stein brachte ein Vortrag ins Rollen, den der englische Internist Hunter im Jahre 1910 in Montreal (Canada) hielt, der die schwersten Anklagen gegen die amerikanische Zahnheilkunde erhob. In der Absicht, die Vorwürfe Hun-

ters zu widerlegen, setzte in der Zahnärzteschaft Amerikas eine lebhafte Forschungsarbeit ein, die allerdings eher die Richtigkeit der Vorwürfe bestätigte, und die die Grundlage für die Lehre von der Oralsepsis darstellt.

Hunter weist in seinem Vortrage zunächst auf die enorme Bedeutung hin, die der Mundhöhle als Infektionsquelle zukommt und unterzieht dann die Tätigkeit der Zahnärzte einer unbarmherzigen Kritik. Die konservierende Zahnheilkunde verdient nach seiner Ansicht eher die Bezeichnung „septische Zahnheilkunde". Konservierend sei sie in dem Sinne, daß sie den infektiösen Zustand konserviere und Goldprothesen als „goldenes Mausoleum" auf faulige Wurzeln setze. Als Folgen führt er fahle, ungesunde Gesichtsfarbe, Verdauungsstörungen, Anämien und Neurosen an.

An der nun einsetzenden Forschungsarbeit beteiligten sich in hervorragender Weise die Zahnärzte Rhein, Hartzell, Black jun., die Internisten Billings und Duke, die Chirurgen Gebrüder Mayo, der Bakteriologe Rosenow.

Die Grundlagen der Fokalinfektion zerfallen in bakteriologische, klinische, röntgenologische und stomatologische.

Bei den bakteriologischen handelt es sich um drei Eigenschaften der Bakterien: die Fähigkeit zu temporärer Segmentierung, die Transmutabilität und die Fähigkeit zu elektiver Lokalisation. Die erstere Theorie ist nicht neu; Adami wies zum ersten Male darauf hin, daß die Gewebe nicht absolut steril seien, sondern daß dauernd Bakterien von der Oberfläche der Schleimhäute in die Tiefe und durch die Blut- und Lymphbahnen in entfernte Organe wandern. Werden sie von den Abwehrkräften nicht überwunden, dann bringen sie — hauptsächlich durch Toxinwirkung — die von Adami so genannte „Subinfektion" zustande. Die Mundhöhle mit ihren vielen Schlupfwinkeln, Eiterungs- und Gährungsvorgängen ist ätiologisch für solche Subinfektionen von großer Wichtigkeit.

Das zweite Phänomen, auf das sich die Lehre von der Oralsepsis in bakteriologischer Hinsicht stützt, ist die Transmutabilität der Streptokokken-Pneumokokken-Gruppe. Rosenow hat gefunden, daß bei Änderung des Nährbodens die einzelnen Arten dieser Gruppe ineinander übergeführt werden können. Maßgebend in dieser Hinsicht ist besonders der Sauerstoffgehalt des Nährbodens. Es ergab sich folgende Reihenfolge: Streptococcus haemolysans, Streptococcus rheumaticus, Streptococcus viridans, Pneumococcus, Streptococcus mucosus; das Phänomen ist reversibel. Auch mehrere deutsche Forscher — besonders Kuczynski — kamen zu solchen Ergebnissen.

Das dritte Grundprinzip ist die Theorie von der „elektiven Lokalisation" der Bakterien. Die Erreger, die von einem Herd aus in die Blutbahn gelangen, verursachen keine allgemeine Sepsis und siedeln sich auch nicht wahllos im Organismus an, sondern befallen gewisse Gewebe, zu denen sie mit Hilfe ihrer Eigenschaft der elektiven Lokalisation besondere Affinität, Wahlverwandtschaft, „elective affinity" besitzen. Rosenow entnahm Erreger aus den Mandeln oder Wurzelgranulomen solcher Patienten, die an Ulcus ventriculi, Appendicitis, Cholecystitis usw. litten und infizierte Versuchstiere damit. Das Ergebnis war, daß die Tiere nicht an allgemeiner Sepsis erkrankten, sondern die meisten Reaktionen in der gleichen Erkrankung bestanden, an der der ursprüngliche Infektionsträger litt. Beispiele: Streptokokken, von Myositis stammend, gaben bei 80 Prozent der Versuchstiere Läsionen in den Muskeln; solche von Patienten mit Ulcus ventriculi ergaben in 68 Prozent Reaktionen im Magen und Duodenum; von Appendicitiskranken ergaben die Erreger Reaktionen am Wurmfortsatz der Versuchstiere in 70 Prozent der Fälle. Die elektive Lokalisation mancher Bakterienarten ist uns ja geläufig; wir sehen die Meningokokken die Hirnhäute befallen, die Gonokokken die Gelenke, die Pneumokokken die Lungen, das Virus des Gelenkrheumatismus das Endokard.

Der primäre Herd kann sich in der Mundhöhle befinden in Form von Alveolarpyorrhoe, chronischer Periodontitis, Zahnfleischentzündung, Alveolarabszess, Wurzelgranulom. Die Untersuchungen der Erforscher der fokalen Infektion haben folgenden Gesichtspunkten Genüge geleistet (Allerhand):

1. Untersuchung des Infektionsherdes und Feststellung von pathogenen Mikroorganismen,
2. Feststellung derselben Mikroorganismen in den sekundären Herden,
3. Reproduzierung dieser Läsionen beim Versuchstier,
4. Feststellung von Mikroorganismen in den pathologisch veränderten Organen des Versuchstieres,
5. Wiederholung derselben Läsionen in einer weiteren Serie von Versuchstieren durch Injektion von Bakterien aus den Läsionen der ersten Serie.

Folgen der oralen Sepsis:

I. Blutbildendes System: 1. Sekundäre Anämie,
2. Leukämie,
3. Pseudoleukämie.

II. Gefäßsystem: 1. Myokarditis, Endokarditis (Sepsis lenta),
2. Arteriosklerose.

III. Drüsen mit innerer Sekretion: Thyreoditis.
IV. Urogenitalsystem: 1. Glomerulonephritis,
2. Tubulonephritis.
V. Verdauungsstraktus: 1. Ulcus ventriculi,
2. Ulcus duodeni,
3. Cholecystitis,
4. Appendicitis.
VI. Nervensystem: Neuralgie.
VII. Haut: 1. Herpes zoster,
2. Erythema multiforme,
3. Impetigo herpetiformis.
VIII. Auge: 1. Keratitis,
2. Iritis,
3. Cyklitis,
IX. Gelenke: 1. Arthritis,
2. Diathesis urica.
X. Muskeln: Myositis.

Klinische Beobachtungen über die Fokalinfektion stellte Billings an innerhalb seiner Forschungen über die Pathologie der Gelenke. Infektionsherde — primäre und sekundäre — erzeugen eine Bakterämie im Wirtsorganismus, deren Wirkungen je nach dem Grade der Virulenz der Erreger, der Abwehrfähigkeit und der allgemeinen Konstitution des Körpers verschieden sind. Schwächende Krankheiten, Erkältung, Überanstrengung und Hunger erhöhen die Virulenz. Billings fand bei seinen Untersuchungen 136 mal die Herde an den Zähnen, 336 mal an den Mandeln, 12 mal in den Nebenhöhlen der Nase, 5 mal in den Bronchien und in niederer Frequenz in anderen Organen.

Die Röntgenuntersuchung bildet für die Diagnose oraler Sepsis ein wichtiges Hilfsmittel. Duke legte seinen Untersuchungen meistens Röntgenaufnahmen zugrunde. Aus den klinischen Symptomen allein läßt sich die Oralsepsis nicht immer zuverlässig diagnostizieren, besonders kann ohne Röntgenuntersuchung nicht mit Sicherheit auf die Ausdehnung der Primärherde im Kiefer geschlossen werden. Oft stößt auch die röntgenologische Entdeckung von infektiösen Herden im Kiefer auf Schwierigkeiten, da die Herde bei der typischen Einstellung des Zentralstrahles je nach der Lage nicht immer deutlich erscheinen.

Auf stomatologischem Gebiete veranlaßten Hartzell die häufig unbefriedigenden Resultate der Wurzelbehandlung, vor allem die verhältnismäßig wenig günstigen Dauerresultate, sich mit diesem Problem zu befassen. Es hatte sich bald nach der Hunterschen Anklage eine große Zahl von Zahnärzten gefunden, die unbedingte

Extraktion eines jeden gangränösen Zahnes, eines jeden pulpalosen — ob gefüllt oder ungefüllt — ja sogar eines jeden pulpitischen Zahnes forderten. Sie sahen in der Wurzelbehandlung das Hineintragen einer Infektion, woraus die Konsequenz zu ziehen ist, daß Pulpitis und Gangrän der Pulpa unheilbar sind. Diese Extraktoren sammelten sich unter der Führung von Martin Fischer, Professor der Physiologie an der Universität Cincinati in dem sogenannten „100 % Safety Club". Fischer hielt einen Vortrag über seine Anschauungen, der 1921 in deutscher Übersetzung erschien. Dieser Vortrag fordert durch seine Übertreibung, durch Mangel an strenger Kritik in der Beurteilung klinischer Beobachtungen und mangelnde Präzision in der Übertragung experimenteller Ergebnisse auf die klinische Forschung geradezu zum Widerspruch heraus (Allerhand). Natürlich blieb die Reaktion auf diese radikalen Forderungen nicht aus; es bildete sich eine Gegenströmung, die mehr konservativ gerichtet war, jedoch die Theorie von der Oralsepsis anerkannte. Der Praktiker geriet dadurch in einen argen Zwiespalt; er konnte sich nicht zur radikalen Methode bekennen, denn sonst wäre ja ein großer Teil seiner Praxis, ein Teil der konservierenden Tätigkeit, verloren gewesen, mußte jedoch seine Arbeit auch gegenüber der Lehre von der Mundhöhlensepsis verantworten. Infolgedessen war das dringende Bedürfnis nach gewissen Richtlinien vorhanden.

Es ist das Verdienst Hartzells, solche Richtlinien aufgestellt zu haben, nachdem er sich in jahrelangen Studien mit dem Problem der Oralsepsis befaßt hatte, die ihn und Henrici auch in der lebenden Pulpa bei Karies und Alveolarpyorrhoe Streptokokken finden ließen. Die Ergebnisse dieser Untersuchungen werden zusammengefaßt in der Hartzellschen Regel, die ungefähr besagt: Bieten pulpalose Zähne keine röntgenologischen und auch keine klinischen Merkmale, periapikaler Affektionen, so hat die Untersuchung des Blutes zu entscheiden, ob die Zähne im Kiefer zu belassen oder zu extrahieren sind. Findet man im Blutbild Leukozytose bei sekundärer Anämie, so läßt das den Schluß zu, daß sich der Organismus im Kampfe mit Infektionserregern befindet. Natürlich muß dabei jede andere Infektionsquelle ausgeschlossen sein. Findet sich gar Leukopenie mit Lymphozytose und Anämie, so besteht Lebensgefahr. In diesen Fällen sind die pulpalosen Zähne zu extrahieren.

Versuche von Daland und Toren beweisen im Prinzip die Richtigkeit der Hartzellschen Regel.

Wie allerdings die Richtlinien in praxi aussehen, ist leicht ersichtlich; sie können für die meisten Praktiker nur theoretischen Wert haben, denn ihre Ausführung stößt auf

Schwierigkeiten. Erstens ist dazu ein Mikroskop nötig, dessen Anschaffung mancher Zahnarzt der hohen Kosten halber hinter die anderer Gegenstände zurückstellen muß. Zweitens wird der beschäftigte Praktiker sich schwer die Zeit nehmen können, entsprechend der Häufigkeit pulpenloser Zähne ohne klinische Symptome, bei der Mehrzahl seiner Patienten Blutuntersuchungen vorzunehmen. Drittens muß er mehr liquidieren, wodurch er einen Teil seiner Patienten verlieren wird, die sicher nur ausnahmsweise von der Notwendigkeit seiner Manipulationen überzeugt sein werden. Selbst wenn die Blutprobe einer staatlichen Untersuchungsanstalt zwecks Untersuchung überwiesen würde, so würde doch die Notwendigkeit einer sorgfältigen Untersuchung des Patienten durch den Allgemeinarzt zum Zwecke des Ausschlusses jeglicher anderweitigen Infektionsmöglichkeiten die Dispositionen in den meisten Fällen durchkreuzen.

Eine im Mai dieses Jahres erschienene Publikation von Greve bringt in Form eines Referats die Gedanken eines zweibändigen Werkes von Dr. Weston A. Price, dem Gründer des Forschungsinstituts der American Dental Association, betitelt „Dental Infections, Oral and systemic". Das Werk enthält verschiedentlich neuartige Gedanken, die das Bild von der Fokalinfektion wesentlich erweitern.

Price fiel auf, daß Patienten, die augenscheinlich Infektionsherde in den Kiefern beherbergten, was sich in Fisteln und Eiter dokumentierte, keine Allgemeinsymptome aufwiesen, wohingegen bei anderen Individuen mit weniger auffälligen Infektionsherden rheumatische Beschwerden vorhanden waren. Die Untersuchung dieser Verhältnisse ergab, daß man von falschen Voraussetzungen ausging, indem man annahm, die Gefährlichkeit der Infektion sei proportional der Größe der örtlichen Reaktionen, der Größe der Einschmelzung und der Menge an Fisteln und Eiter, also Quantität der lokalen Symptome und Infektionsgefahr seien gleich. Die nähere Erklärung ist die: Granulome sind Schutzorgane des Körpers. Wird der Kampf mit den eingedrungenen Erregern innerhalb dieser Granulome beendet, so spielt sich dieser Kampf vornehmlich in der Umgebung der Zähne ab, ruft also örtliche Reaktion hervor; die Erreger verlieren dann ihre Virulenz, die Granulome sind der Infektion Herr geworden. Wird das Granulom jedoch von den Erregern überwunden, so treten diese ins Blut, und der Kampf wird in entfernten Organen ausgefochten, bringt also Allgemeinsymptome hervor, während die Ausgangsstelle relativ symptomlos bleibt. Price fand weiter, „daß die elektive Lokalisation, falls diese besteht, nicht durch die Lebensweise

der Organismen, welche zufällig hier eingedrungen sind, bestimmt wird, sondern primär durch die Wirkung auf die Umgebung". Die Empfänglichkeit der einzelnen Organe beruht — unabhängig von anderen Organen — auf Vererbung, die den allgemeinen Mendelschen Gesetzen folgt.

Weitere neue Ergebnisse von Price beziehen sich auf die Frequenz der Karies und auf das Gebiet der Serologie. Er fand, daß die Zahnkaries und ihre Folgen mit der Empfänglichkeit auf Grund der vorgenannten rheumatischen Schädigungen gewaltig zunimmt, während sie bei Neigung zum Abbau im Paradentium abnimmt. „In dem Maße, wie die Möglichkeit der Gefahr wächst, nehmen die lokalen Störungen ab, woraus man den Schluß ziehen kann, daß die Symptome an sich zu Trugschlüssen führen können." Die Serologie ist einerseits ein wichtiges Hilfsmittel zur Diagnose, während sie andererseits ein Hindernis darstellt. Interessant ist die Feststellung, „daß das Blut mancher Patienten gegen Streptokokken einen Widerstand in seinen bakteriziden Eigenschaften aufweist". Ferner findet er, daß die Antigene, die bei der Fokalinfektion vom Organismus erzeugt werden, diesen durch ihren Reiz erst empfänglich machen. Dieser Empfindlichkeitszustand kommt besonders an der Haut zum Ausdruck. Überraschend ist die Andeutung des Verfassers, daß die Mehrzahl der Karzinomfälle in der Gruppe der in dieser Weise empfindlichen Individuen vorkommen. Es wird nicht behauptet, daß solche Empfindlichkeitszustände die Ursache für Karzinom seien, wohl aber, daß sie Vorbedingungen dafür abgeben können. Fernere Studien brachten den Verfasser zu der Annahme, daß eine Beziehung zwischen gewissen Zahninfektionen und Tuberkulose in dem Nichtvorhandensein von Abwehrkräften bestehe.

Steadman (London) sieht einen Zusammenhang zwischen Karzinom und Alveolarpyorrhoe. Er steht auf dem Standpunkt der Reiztheorie und meint, daß der Eiter bei Alveolarpyorrhoe die Zunge wie auch die Verdauungsorgane in einen gewissen Reizzustand versetzt, auf dessen Boden Karzinom entsteht. Er fand Alveolarpyorrhoe bei Karzinom der Verdauungsorgane in 99,5 Prozent der Fälle, darunter 91,66 Prozent schwerste Formen. Von Gesunden litten nur 53,37 Prozent an Alveolarpyorrhoe. Die Kurven von Alveolarpyorrhoe und Karzinom nähern sich mit zunehmendem Alter allmählich.

Eine weitere sensationelle Mitteilung macht Gysi, indem er berichtet, die amerikanischen Irrenanstalten seien förmlich entvölkert, da 25 Prozent der Geisteskranken durch Extraktion chronisch periodontitischer Zähne geheilt wurden.

Brooks betrachtet das Problem der Oralsepsis vom Standpunkt des Internisten und warnt davor, alle möglichen Krankheiten auf Kosten der Kautätigkeit zu bekämpfen, die gerade in kranken Tagen so wichtig sei. Man solle auch an Tuberkulose, Leukämie und andere Ursachen denken, und solle sich überzeugen, ehe man durch Extraktion die Kaufunktion beeinträchtige. Die Schärfe der ärztlichen Diagnose dürfe unter der Parole „Oralsepsis" nicht leiden Im übrigen unterschätzt er die Bedeutung der oralen Sepsis nicht.

Der Ophthalmologe Tenner (Newyork) weist auf die anatomischen Beziehungen zwischen Gebiß und Orbita und auf die Möglichkeit der fokalen Infektion der Augen von den Zähnen aus hin. Er belegt seine Ausführungen mit 3 Fällen, in denen Conjunktivitis ekzematosa und Iridocyclitis in kürzester Zeit geheilt, chronische Uveitis sehr weit gebessert wurde durch Zahnextraktion.

Meyer (Newyork) beleuchtet die orale Sepsis vom Standpunkt des Chirurgen und geht mit dem Internisten Brooks konform, indem er vor Übereifer warnt. Solange mit „vielleicht" und „wahrscheinlich" gearbeitet wird, solle man noch keinen Zahn entfernen. Jedoch legt er Wert auf die Prophylaxe, besonders die Mundhygiene im Jugendalter.

Unter „klinische Nutzanwendung experimentell nachgewiesener Tatsachen" schreibt Edward C. Rosenow Rochester, einer der Urerforscher der Oralsepsis, daß die guten Resultate der Behandlung oraler Sepsis der Gründlichkeit proportional seien, wohingegen negative Resultate als Ursachen haben könnten: „Unvollständige Tonsillektomie, fehlerhafte Zahnbehandlungen, Nichterkennen von dentalen Infektionsherden oder die Entwicklung neuer Herde". — „Die Entscheidung, wann ein dentaler Herd in gewissen Fällen zu entfernen ist, erfordert ernsthafte Überlegung, die nur durch die engste Zusammenarbeit zwischen Arzt und Zahnarzt möglich ist." Die Devitalisierung von Zähnen bezeichnet er als ein gefährliches Unternehmen und empfiehlt als viel einfacheres und sichereres Mittel die Extraktion. Die Entfernung dentaler Infektionsherde bezeichnet er als „sanitäre Maßnahme ersten Ranges" und nennt als deren Resultate: „Linderung von Schmerzen, bessere Erhaltung der Gewebe im Alter, verhältnismäßig längere Lebensdauer, vermehrte psychische und physische Leistungsfähigkeit, Verhütung und Heilung von akuten und chronischen Systemerkrankungen und infolge der Vererbungsgesetze die Entwicklung einer kräftigen Rasse."

Es liegen mir noch einige Publikationen über Oralsepsis vor (Becker, Loos, Moral, Riha, Scherbel, Thjötta, Wessely), die fast alle die Grundgedanken

der Amerikaner annehmen, jedoch die Konsequenzen für übertrieben halten. Scherbel und Becker wenden sich etwas schärfer gegen die Lehre; der letztere Autor geht mit dem oben erwähnten Vortrag Martin Fischers sehr scharf ins Gericht. — Die Debatte über die Oralsepsis hat bis jetzt das Gute gezeitigt, daß der Zahnarzt in der Erhaltung pulpaloser Zähne etwas wählerischer verfährt als bislang, und daß sie den Allgemeinarzt auf die Beziehungen zwischen Mundhöhleninfektion und Gesamtorganismus aufmerksam gemacht hat.

Weiser-Wien führt einige Fälle an, in denen er das Vorliegen von Schädigungen auf Grund dentaler Infektionsherde annimmt. Einen Fall möchte ich noch anschließen, den Wessely als Beweis für das Existieren der Oralsepsis anführt.

Eine Dame litt neben Alveolarpyorrhoe an heftigen Gelenkschmerzen, Schmerzen in den Beinen — als Ischias gedeutet und behandelt —, an Herzbeschwerden, Schlaflosigkeit, hochgradiger Nervosität, Depression. In kurzer Zeit kam sie sehr herunter und litt seit einigen Monaten (Oktober) an einer heftigen Mittelohraffektion und Perforation des Trommelfelles mit reichlicher Sekretion. Der Zustand trotzte allen Behandlungen und Badekuren. „Um die Osterzeit, Mitte April, erschien die Dame in meiner Sprechstunde, äußerlich gewaltig verändert, eine gewaltige Schwellung beider Gesichtshälften machte die Patientin fast unkenntlich und veränderte ihre Züge derart, daß ich an beiderseitige Parotitis denken mußte. Drüsen am Unterkiefer geschwellt, völlig trockene, stark belegte Zunge, erbarmungswürdiges Aussehen, der Ausdruck eines schweren Leidens im Gesicht ausgeprägt, tiefliegende Augen, schwere seelische Beeinträchtigung. Die Schleimhaut weist eine schwere Form der Stomatitis ulzerosa auf, die erst die Patientin veranlaßt hatte, meine Hilfe aufzusuchen.“ Nach schnellem Zurückgehen der Stomatitis werden sämtliche noch vorhandenen 11 Zähne extrahiert, an denen nichts mehr zu verlieren war, was mit Rücksicht auf den Schwächezustand der Patientin in Gegenwart des behandelnden Arztes geschah. „Nach Extraktion schwanden in allerkürzester Zeit Gelenk- und Nervenschmerzen, vom Ohrenarzt wurde die Patientin nach vollständiger Heilung der Otitis media suppurativa, die Mitte Oktober begonnen hatte, völlig geheilt Mitte Mai entlassen, Herz- und Magenbeschwerden schwanden, die lebensüberdrüssige Dame blühte auf und war kaum wieder zu erkennen, hochbeglückt, sich gesund zu fühlen.“

Aus dem Gesagten über die Oralsepsis ist zu ersehen, welch ungeheuere Forscherarbeit auf diesem Gebiete noch zu leisten ist. Es gilt, die zum Teil verblüffenden und vielfach

zu weit gehenden Theorien zu prüfen, was nur durch jahrelange Studien auf allen einschlägigen Gebieten und an Hand umfangreichen Patientenmaterials geschehen kann und allerdings Spezialforschern überlassen bleiben muß, denen die nötigen Hilfsmittel zur Verfügung stehen. Es fällt nicht in den Rahmen dieser Arbeit, weitere Erörterungen über die Oralsepsis anzustellen, sondern es genügt, die Grundlagen der Theorie anzuführen, die zum Verständnis nötig sind. Für die praktischen Folgerungen, die aus meinen sonstigen Ausführungen zu ziehen sind, hielt ich es für notwendig, auch auf die Oralsepsis näher einzugehen: Neben stürmischen, durch jeden Fachmann leicht auf Zahnerkrankungen zurüzuführenden Allgemeinerscheinungen gibt es auch weniger auffällige, ätiologisch versteckte und offenbar noch wenig bekannte Symptombilder, an deren Möglichkeit gedacht werden muß, wenn man sie diagnostizieren und der Heilung zuführen will.

Schluß.

Über Todesfälle nach Zahn- und Kiefererkrankungen.

Todesfälle nach Zahn- und Kiefererkrankungen gehören glücklicherweise zu den Seltenheiten. Immerhin hat sich im Laufe der Zeit eine ganz ansehnliche Statistik herangebildet, die sicher noch viel größer sein würde, wenn alle Fälle richtig erkannt, und veröffentlicht worden wären.

Perniziöse Blutungen als Todesursache nach Zahnextraktionen mögen von vornherein ausscheiden, da dort die Zahn- und Kiefererkrankungen nur als indirekte Todesursache in Frage kommen. Von den mannigfachen Mißgeschicken bei der Extraktion sei aus demselben Grunde abgesehen.

Die durch Zahn- und Kiefererkrankungen direkt veranlaßten Todesfälle können drei verschiedene Ursachen haben. An erster Stelle ist die Allgemeininfektion (septische, tetanische, aktinomykotische, Milzbrandinfektion) durch Fortleitung der Erreger oder Toxine ins Blut zu nennen. In anderen Fällen erfolgt die Fortleitung über Komplikationen von seiten des Auges und des Ohres in die Schädelhöhle und führt unbedingt zum Tode; wieder andere Fälle werden durch Verlegung der Luftwege infolge der Weichteilschwellung veranlaßt.

Die unmittelbaren Todesursachen sind bei den ersteren Abszesse in lebenswichtigen Organen (Lungen, Leber, Nieren, Gehirn), Befallensein des Zentralnervensystems (Teta-

nus), Überschwemmung des Blutes mit Erregern (Milzbrand); bei der zweiten Gruppe führen Sinusthrombose, septische Meningitis oder Hirnabszeß zum Tode; Asphyxie tritt ein infolge von Schwellung der Zunge, des Mundbodens, der Halsorgane oder des Kehlkopfeingangs bei phlegmonösen Prozessen.

Ich lasse eine Zusammenstellung von durch Zahn- und Kiefererkrankungen verursachten Todesfällen folgen, die ich aus der Literatur entnehmen konnte, die mir zur Verfügung steht. Die Statistik erhebt keinen Anspruch auf Vollständigkeit; schon deshalb nicht, weil uns Deutschen die ausländische Literatur durch Krieg und Inflation fast 10 Jahre lang verschlossen geblieben ist. — Im Jahre 1892 hat Miller in seinem Werk „Die Mikroorganismen der Mundhöhle" eine Statistik solcher Fälle aufgestellt, „in welchen schwere Komplikationen bei kranken Zähnen oder nach Operationen an solchen auftraten". Die ersten 62 Fälle meiner Zusammenstellung und die Rubrizierung übernehme ich von dorther, wobei die Rubrik „Ausgang" weggefallen ist, da es sich hier nur um Fälle letalen Ausgangs handelt.

Nr.	Berichterstatter	Patient	Ursache	Diagnose und Krankheitsverlauf	Bemerkungen
1.	Dellevie	48jähriger gesund. Mann	Kranke Schneidezähne im Unterkiefer	Abszeß, Osteomyelitis, Necrosis	
2.	Dellevie	5jähr. Arbeiterstochter	Cariös. Zahn i. Unterkiefer	Laryngitis, Parulis, Osteomyelitis mandibulae, metastat. Lungenabscesse etc.	Behandlung: Inzision u. Drainage, Tod nach 4 Tagen.
3.	Dellevie	22jähriger Arbeiter	desgl.	Osteomyel. mandib., Ang. Ludovici, Ödglottidis	Behandlung: Inzision, Tracheotomie, Tod.
4.	Dellevie	5jähr. Knabe	desgl.	Osteomyel. mand. Lungengangrän	Behandlung: Inzision, Tonfca.
5.	Dellevie	4jähr. Knabe	Car. Zähne im Unterkiefer	Diphtherie, Bronchitis, Lungengangrän, Osteomyelitis	Tracheotomie, Inzision, Tonica.
6.	Fränkel	36jähr. Arbeiter	desgl.	Osteomyelitis, Phlegmone, Periostitis purul., Mediastinitis suppurativa, Oedema mediastinale, Pleuritis, Pericarditis	Tod 24 Stunden nach Beginn der Phlegmone.
7.	Pel		Caries eines unt. Molaren	Eitr. Periostitis, Fieber, Fröste, metastatische Abscesse, Pyämie.	
8.	Privatmitteilung	Junger Arbeiter	Alveolarabszeß	Ostitis, Periostitis, Abstoßung großer Gewebsteile, acute Gangrän, allg. sept. Infektion	Zähne und Mund beim Krankheitsbeginn in arg vernachlässigtem Zustande.
9.	Howse	4½jähriges Kind	Car. Zähne im Unterkiefer	Eiterung im Unterkieferkanal, Periostitis, Ostitis d. Schädelgewölb., allg. Pyämie	
10.	Coopmann	6jähr. Knabe	Abszeß am 1. Mol. r. u.	Periostitis, Septicämie, metast. Abszesse	Trotz Extraktion Fortschreiten der Erkrankung. Tod nach 5 Tagen.
11.	Marshall		Abszeß ein. unt. Weisheitszahns	Eiterung, Schwellg., Gangrän, Sepsis	Tod nach 12 Tagen.
12.	Dellevie	15jähriges Mädchen	Zahnabszeß im rechten Unterkiefer	Ostitis et Periostitis mand. dextrae, Endocarditis, Pleuritis, Nephritis, Bronchopneumonie	Tod nach 4½ Monat., Inzis., Digitalis, Antipyrin.
13.	Dellevie	61jähriger Maurer	Kranker Zahn im rechten Unterkiefer	Stomatitis gangränosa, Necrosis mandibulae, Pneumonie	Tod nach 4 Tagen

Nr.	Berichterstatter	Patient	Ursache	Diagnose und Krankheitsverlauf	Bemerkungen
14.	Goodheart	$4^1/_2$ jähriger Knabe	Cariös. Zahn i. Unterkiefer	Abszeß, Eiterung im Unterkieferkanal, Periostitis d. Unterkief. Ausbreitung der Entzündg. durch d. Fossa pterygo-maxillaris zur Orbita, Eiterung in beiden Augenhöhlen, Ostitis d. Schädelgewölbes, Pyämie.	
15.	Allen	Junger Mann	Kranker Weisheitszahn	Ostitis, Periostitis, Abszeß, Eiter-Ansammlg. am Zungenbein, Glossitis, Nekr.	Tod nach 14 Tag Verlust d. Hälft des linken ramu mandibulae.
16.	Marvin	Herr	Abszeß a. recht. 1. Molaren durch Füllen	Septicämie	
17.	Dellevie		Abszeß	Septicämie	Tod nach 48 St
18.	Poncet		Cariöser Zahn	Ostitis, allgemeine sept. Infektion	Tod nach 48 St
19.	Ritter		Zahnabszeß	Septicämie	
20.	Baker	Junger Mann	Abszeß eines 2. Molaren	Pyämie	
21.	Fripp		Abszeß	Meningitis	
22.	Mair		Wurzelhautentzündung im Oberkiefer	Entzündung des Antrums Highmori, Caries des Siebbeins, Abszeß der Orbita, Arachnitis, Encephalitis.	
23.	A. J. N.		Abszeß nach dem Füllen	Tetanus	
24.	Derby	Herr in schlecht. Gesundheitszustand	Pericementitis eines centralen Schneidezahnes	Schmerzhaftigkeit 24 Stunden nach Einsetzen eines Stiftzahns. Nach weiteren 24 Stunden bösartiger Alveolarabszeß, Patient bewußtlos, Pyämie	Die Infektion en wickelt sich au fallenderweise nach Abtötung d Pulpa und rege rechter Behandl des Wurzelkanal Patient in hohe Grade empfäng Tod nach 4 Tage
25.	Truman		Pericementitis		Tod
26.	Jack		Abszess. Unt. Weisheitszahn	Eitrige Infiltration der Gewebe an der Zungenbasis und um das Os hyoid., Pyämie	Wurde vom Ar als Tonsillitis diagnostizier und behande

Berichterstatter	Patient	Ursache	Diagnose und Krankheitsverlauf	Bemerkungen
Baker briefl. Mitteilung	ges. Knabe	Spaltung eines Prämolaren der Länge nach dch. Aufbeißen einer Nuß	Absceß, Septicämie	Der Mund war vor dem Zufall in einem sehr vernachlässigten Zustand.
Colombe		Kranker Zahn	Phlebitis des Sinus und der Dura mater	Die Infektion des Gehirns erfolgte auf dem Wege durch die Fossa spheno-maxillaris, die Fissura sphenoidalis inf., Orbita, Fissura sphenoidal, sup.
Rockey Priv.-Mittlg.	45jähr. Frau	Zahnabszeß	Phlegmone, Abszeß der Orbita und des Gehirns.	
Dellevie	14jähr. Knabe	Cariöser Zahn	Tetanus	
Detzner		Parulis	Pyämie	
Fürbringer		Zwei kariöse Zähne im Unterkiefer	Entzündung des Unterhautzellgewebes, Periostit., Phlegmone	
Pierre Gould	? 57jährig	Alveolarabszeß im Oberkiefer	Trismus, Oedem, Thrombose des Sinus cavernosus, metastatische Abszesse, Pyämie	Inzision sowie Extraktion von 6 Molaren führten keine Besserung herbei.
Robert		Abszeß eines unt. Weisheitszahnes	Eitrige Infiltration seitwärts am Nacken, Nekrose	Schneller Tod.
Zakharevitsch Arzt	Arzt	Extraktion des 2. u. 1. Molaren	Osteomyelitis	Tod nach 6 Tagen.
Zakharevitsch	Arzt	desgl.	Ostitis, Periostitis, allg. Sepsis, Pyämie	Tod in 10 Tagen.
Chaste	Junger Lehrer	Extraktion	Pyämie (?), Septicämie (Ref.)	Tod in 2 Tagen.
Dellevie	?	Extraktion	Periostitis, hohes Fieber, Anschwellung, Verlust sämtlicher Zähne d. Unterkief., totale Nekrose desselben, Thrombose der Vena facialis, multiple Abszesse, Pyämie.	

Nr.	Berichterstatter	Patient	Ursache	Diagnose und Krankheitsverlauf	Bemerkungen
39.	Flörke	Offiziersfrau	Extraktion	Blutvergiftung	Zeichen einer Blutvergiftung am selben Tag Tod nach 4 T
40.	v. Mosetig Morrhof	Dienstmädchen, 44 Jahre	Versuchte Extraktion des 1. und 2. Moiars	Starke Schwellung, Gangrän des Zahnfleisches, Eiterung, gangränöse Phlebitis, Myelitis, hohes Fieber, Lungenödem	Inzision des Zahfleisches, Extration von Wurzel antisept. Mun spülungen et ohne Erfolg.
41.	v. Mosetig Morrhof		Versuchte Extraktion	Ostitis, Phlebitis suppurativa, Pyämie	
42.	Dellevie	25jähriger Patient	Extraktion eines rechten Molaren	Periostitis maxillae superioris et inferioris dextrae, Phlegmone capitis, Osteomyelitis, Pyämie, Endophlebitis ophthalmica, Lungenabszesse etc.	Inzisionen und Drainage, To nach 8 Tage
43.	Baume	Student	Versuchte Extraktion eines linksseitigen 1. Molaren	Periostitis, Necrosis, Pyämie, Pleuro-Pneumonie	Tod nach 14 Tage
44.	Baume	Junger Mann	Extraktion eines Zahnes m. chronischer Parulis	Pyämie	Tod nach 1 Ta
45.	Ritter	Junger Mann	Extraktion d. 1. Molars l. u.	Eitrige Periostitis, Pyämie	
46.	Köhler	Hufschmied, 33 Jahre alt	Extraktion im Unterkiefer	Starke septische Phlegmone d. Halses, ichoröse Periostitis, Laryngitis, Pharyngitis, Pleuritis, Broncho-Pneumonie, Myokarditis, Hepatitis, Oedema, Hyperämia pulmonum	Inzisionen un Drainage, Tod nach 8 Tagen.
47.	Dellevie	22jähriger Arbeiter	desgl.	Periostitis, profuse Eiterung, Pyämie	
48.	Tulpius	Arzt	Einschnitt in das Zahnfleisch	Septicämie	Schneller Tod. D entzündl. Zustand d Zahnfleisches begi stigte die Ansiedelu pathogener Mundb terien i. d. Wunde. M braucht nicht anzun men, daß das Mes infektiöse Stoffe üb tragen habe.

-.	Berichterstatter	Patient	Ursache	Diagnose und Krankheitsverlauf	Bemerkungen
).	Anonym	Landmädchen	Extraktion	Blutung, Schwellung, Sepsis	In diesem Falle wurde die Wunde vernachlässigt, bis der septische Prozeß soweit fortgeschritt. war, daß jede Hilfe erfolglos bleiben mußte. Tod nach 2 Tagen.
0.	Lynseele		Extraktion im Unterkiefer	Meningo-Encephalitis	Der Eiter stieg an der Innenseite des aufsteig. Unterkieferastes in die Höhe u. gelangte durch die Foramina ovale, spinosum u. rotundum in das Schädelinnere.
1.	Delestre	26jähr. Fabr.-mädchen	Extraktion eines rechten unt. Molaren	Schwelluug, Eiterung Meningitis	
2.	Zawadsky	Gesunder, 46jähriger Schmied	Extraktion d. Weisheitszahnes l. unten	Schmerzh. Schwellg., Fröste, Delirium, intensive Schwellg., Kieferklemme, Meningitis, Osteomyelitis, Stupor, Coma	
3.	Privat-Mitteilung	Gesunde, verheiratete Frau	Extraktion im Unterkiefer	Infektion des Zahnfleisches u. Periosts, Schwellung, Oedem, Eiterung, Abszeß, Oedem d. Augenlids, Exophthalmus, Meningitis	
4.	Conrad		Extraktion zweier Zähne	Tetanus	
5.	Feßler		Extraktion	Phlegmone, auf die Brust sich ausdehn.	Tod nach einigen Wochen.
6.	Lindemann	66jähr. Frau	Extraktion von 5 Zähnen	Eitrige Gastritis, entstanden durch das Hinabschlucken infektiöser Massen	Tod nach 10 Tagen.
7.	Ritter	45jähriger gesunder Zimmermann	Extraktion des linken unteren 2. Molars	Schwellung des Kiefers u. der Lymphdrüsen, Trismus, Fieber, Gangrän, Nekrose, Septicämie	Tod nach wenigen Tagen

Nr.	Berichterstatter	Patient	Ursache	Diagnose und Krankheitsverlauf	Bemerkunge
58.	Galippe	?	Erschwerter Durchbruch d. Weisheitszahns	MehrfacheAnschwellungen, Kieferklemme, Fisteln, Myositis	Behandlung: E traktion, Sub mat.
59.	Galippe	?	desgl.	Osteoperiostitis, Abscess in der Fossa pterygoidea	D. Eiter nahm s nen Weg zu d Sinus der Gehi basis
60.	Tueffert	?	desgl.	Abszessus perimaxillaris, Hirnabscess	
61.	Desprès	?	desgl.	Phlegmone, Asphyxie, Sepsis	Behandlung: Tracheotomi
62.	Horsley	7jähr. Knabe	Cariöser Milchmolar	Schmerzen, Anschw. Fröste, hohes Fieber, Totalnekrose des Unterkief., metastatische Abscesse, Meningitis	Der nekrotisc Unterkiefer kon te in toto mit d Fingern entfer werden.
63.	Blandy 1892	20jähriger Mann	Extraktion	Tödliches Erysipel	Dauer etwa ei Woche
64.	Heidenhain (nach Dependorf) 1894	8jähriger Patient		Zirkumskripte infektiöse Periostitis der rechten Unterkieferhälfte, metastatisch nach ak. Osteomyelitis der rechten und linken Tibia. Fieber, starke Schwellung, heftige Schmerzen, subperiostale Abszeßbildung.	
65.	H. Fischer (nach Dependorf) 1895	7jähr. Patient	Karbunkel des Nackens	Idiopathische Nekrose des ganzen Unterkiefers, Fieber, heft. Schmerzen, Schwellung, Eiterung, Fistelbildung	
66.	Marshall 1898	40jähriger Eisenbahningenieur	Einnehmen großer Dosen Hg.	Sehr stark.Salivation, extensive Stomat. Periostitis und Nekrose beider Kiefer. Aeußerst starke Eiterung	Patient verfiel schnell u. sta
67.	Marshall 1898	30jährige Patientin	Einnahme von 1 g Kalomel in Dosen von 0,2 g	Quecksilberperiostitis und Nekrose des Ober u. Unterkiefers. Zerfall des Zahnfleisches im Unterkiefer und der den harten Gaumen bedeckenden Weichteile	

Berichterstatter	Patient	Ursache	Diagnose und Krankheitsverlauf	Bemerkungen
Reschofsky 1901	Herr, ca. 50jährig	Cariöser 1. Molar im Unterkiefer r.	Angina Ludovici	Tod nach 7 Tagen.
Reschofsky	25jähr. Patientin	Extraktion von 7 Zähnen in tiefer Narkose	Lungengangrän	Tod nach 3 Monaten. Zur Entstehg. d. Lungengangrän wird angenommen, daß gangränöses Material aus extrahierten Zähnen während der Narkose aspiriert wurde.
Roughton ref. 1905	36jähriger Küchengehilf.	Durch Streptococcus pyogenes erregt. Prozeß. Ein kariöser Zahn war vorhanden, doch ist nicht klar, ob er als Ursache in Frage kommt.	Enorme Schwellung am ganzen Unterkiefer links, nach rückwärts bis zum Sternocleidomastoideus. Keine Spur von Eiterung, kein Fieber, Sequestration, Weichteilgangrän, Granulationsgewebe in Massen. Verdrängung v. Larynx u. Trachea, Glottisödem, Perforation der Carotis communis	Nichteitrig verlaufener, durch Streptococcus pyogenes erregter Prozeß. Dauer von Nov. 1900 bis März 1901.
Roughton ref. 1905	27jährige, im letzt. Monat gravide Frau	Rechter unterer Weisheitszahn	Starke Schwellung mit Einschluß der Augenlider und der Lippen. Mund nach links verschoben. Fieber. Eitrige Infektion des Zellgewebes der Orbita. Nekrose des Os zygomaticum u. teilweise des Os frontale. Recht. Schläfenmuskel gangränös, Eiter in der Schädelhöhle. Abscess im Lobus temporosphenoidalis	Dauer 14 Tage plus 2 Monate Zahnschmerzen.
Worm 1910	26jähriger Mann	Chron. Periodontitis im Unterkiefer beiderseits. Akutes Aufflammen.	Ausgedehnte Eiterung von einem Kieferwinkel bis zum anderen. Phlegmone des Mundbodens. Schwellung bis über Brust und Nacken	Tod soll infolge v. Herzschwäche eingetreten sein. Dauer ca. 7 Tage.

Nr.	Berichterstatter	Patient	Ursache	Diagnose und Krankheitsverlauf	Bemerkunge
73.	Port-Euler	Unteroffizier	Extraktion eines unt. Molaren, Nachuntersuchung d. Patienten m. einem schmutzigen Taschenmesser	Schwellung, Fieber, Kopfschmerz, Tod. Eitersenkung längs dem Sternocleidomastoideus in das Mediastinum. Eitrige Pleuritis und Perikarditis	Tod am 2. Ta nach der Extr tion.
74.	Gutmann 1912 (Misch)	12jähr. Knabe	Extraktion eines ob. r. Molaren	Abszesse in beiden Orbitalhöhlen, Stirnhöhleneiterung rechts, Sinusthrombose beiderseits, allg. Sepsis	
75.	Gutmann 1912 (Misch)	40jähr. Frau	Extraktion eines linken oberen Inzisivus	Thrombose d. Orbitalvenen u. d. Sinus cavernosus	
76.	Euler 1914	Frau	Eiterung an einem rechten unt. Molaren	Schwellung nimmt zu, greift auf die linke Seite über und erstreckt sich bis auf den Hals. Schluckbeschwerden, Atemnot, Kieferklemme. Tod während der Operation	Tod am 9. Ta Der Sektio befund erwe die Allgeme infektion.
77.	Euler 1914	19jährige Patientin	Chron. Periodontitis am 1. Mol. l. u.	Vereiterung der korresp. Lymphdrüse, Uebergreifen auf die Halslymphdrüsen, Allgemeininfektion. Kleine Abszesse in Lunge und Nieren, ulzeröse Endokarditis Milzschwellung	Erste Sympto im Juli 1913, la same Verschl merg. Mitte nuar 1914 A nahme in nische Behan Operation. T am 2. Febr. 19
78.	Hanusa 1914	68jähriger Holzarbeiter	Stomatitis ulcerosa		Dauer etwas l ger als 3 Woch
79.	Luniatschek 1914	17jährige Patientin	Extraktion des 1. Molaren l. u.	Virulente Infektion der Wunde, jauchige Eiterung, die sich über die Schläfengegend, den Augenhintergrund u. durch den Ductus ophthalmicus fortsetzt. Sepsis der Hirnhäute und des Gehirns	Tod nach ca Wochen.

Berichterstatter	Patient	Ursache	Diagnose und Krankheitsverlauf	Bemerkungen
Luniatschek 1914	Schulmädchen	1. Molar, offenbar oberer	Arseneinlage, Periostitis, Unpäßlichkeit, Drüsenschwellung, allg. Sepsis	Tod 10 Tage nach Beginn d. Behandlung, ca. 5 Tage nach Auftreten d. Schwellung. Berichterstattung mißt der Arseneinlage keine Schuld bei, sondern stellt eine infektiöse Periostitis fest
Koch-Meiningen 1916	Trainsoldat	Abszeß am 1. Mol. r. u. Knochenabszeß	Rezidivierende Eiterung, allg. Sepsis	Verlauf ca. 4 Wochen. Extraktion, wiederholte Inzisionen, Knochenaufmeißelung, dazw. Besserung.
Koch-Meiningen 1916	32 jährige Patientin	Extraktion zweier Zähne	Ikterus, Nackensteifigkeit und Hyperästhesie, Schluckbeschwerden Foetor ex ore, phlegmonöse Entzündung der Gingiva, Sepsis	Dauer etwas mehr als 8 Tage
Koch-Meiningen 1916	45 jährige Patientin	Extraktion eines linken Unterkieferbackzahnes	Schwellung links von der Augengegend bis zur Mitte des Halses. Schluckbeschwerden hohes Fieber	Inzision erfolglos. Dauer etwa 3 Wochen
Schalit	22 jähr. Landwehrinfanterist	Eiterung ausgehend vom 2. Mol. r. u.	Schwellung über dem unteren Teil des Kiefers bis zum Halse. Hochgradige Kieferklemme. Allg. Mattigkeit, schlechtes Befinden, septisches Fieber	Tod 1 Tag nach der Extraktion d. schuldig. Zahnes. Sepsis war schon eingetreten als Patient zur Behandlung kam. Sektionsbefund: Vereiterung sämtlicher Lymphdrüsen a. Unterkiefer rechts. Eiterung bis zur Brustbeingegend, Eiterbrust. Allg. Sepsis, (Nephritis, Milzschwellung, Herzmuskelentartung)

Nr.	Berichterstatter	Patient	Ursache	Diagnose und Krankheitsverlauf	Bemerkungen
85.	Zilz 1919	Phosphorarbeiter, jetzt Soldat	Phosphorintoxikation d. jahrelange Beschäftigung in einer Zündholzfabrik	Phosphornekrose des ganzen Oberkiefers u. d. Molarengegend des Unterkiefers beiderseits, Eiterung, Sequestration, Knochenwucherung, Panophthalmitis rechts, Paralyse des rechten Trigeminus, Abducens, Facialis. Septische Meningitis.	Dauer d. Leide von August 19 bis Mai 1915
86.	Ritter 1920	35jähriger Patient	Grippe	Nekrotischer Zerfall des Gaumendaches.	
87.	Guttmann-Heydekrug 1922	37jähriger Landmann	Strohhalm im distalen Wurzelkanal eines Weisheitszahns. Zwecks Reinigung eingeführt und dabei abgebrochen, 6 mm weit durch das For. apicale geschoben	Sepsis schwerster Art	Tod am 9. Kran heitstage. Offe bar ist der Stro halm in den Ca mandibularis e gedrungen, hat Gefäße verle und die Erreg aus d. gangrän sen Wurzelkan direkt in die Bl bahn befördert
88.	Meurers nach Marx 1922	27jähriger Mann	Zahnextraktion	Oberkieferhöhlenempyem. Septische Parotitis beiderseits. Eitrige Thrombose des Sinus cavernosus, Septicämie	Tod 11 Tage na Auftreten de Fiebers
89.	Reinmöller, Matthäus 1922	58jähriger Telegraphensekretär	Infektion durch den Einstich bei Mandibularisanästhesie	Jauchiger Zerfall des Zellgewebes medial von aufsteigendem Unterkieferast, Sinusthrombose beiderseits, Meningitis	
90.	Asteriadès, Saloniki 1924		Zahnextraktion	Abszeß des rechten Auges, Thrombophlebitis d. rechten Sinus cavernosus	
91.	Asteriadès Saloniki 1924		vermutlich Zahnextraktion	Tiefe Phlegmone der regio temporomaxillaris, Abszeß beider Orbitae, Thrombophlebitis beider Sinus cavernosi	

Nr.	Berichterstatter	Patient	Ursache	Diagnose und Krankheitsverlauf	Bemerkungen
12.	Sussig, Hr.		Periostitis alveolaris und Extraktion von 5 Zähnen im Oberkiefer	Phlegmone des Zellgewebes der Fossae infratemporalis und temporalis, Ostitis d. Schädelgewölbes, epi- und subduraler Abszeß, hühnereigroßer Abszeß im linken Frontallappen, eitrige Meningitis	
13.	Hammer 1925	Elend aussehend. Mann von 55 Jahren	Wurzelbehandlung am rechten ob. Eckzahn	Ostitis i. Oberkiefer, Metastasen in den Lungen und in den Nieren. Pleuraempyem, Perikarditis purulenta, Staphylo-Streptokokkensepsis	Vermutl. wurde mit d. Nervnadel das periapikale Gewebe verletzt und infiziert
14.	* Dental Cosmos 1905		Ein Dentist wollte zwei Wurzeln eines unter. Molaren trennen, um sie bess. entfernen zu können, benutzte dazu eine Kreissäge und verletzte die Zunge	Starke Blutung, Infektion der Wunde, Septicämie	Tod 2 Tage später
15.	* Aus der Tagespresse	Schuljunge	Leichte Weichteilverletzung beim Säubern eines kariösen Zahnes m. einer schmutzigen Stahlfeder	Rapid verlaufende Entzündung	Tod nach kurzer Zeit

* Von Euler in seinem Vortrag „Ueber Todesfälle im Anschluß an Zahnerkrankungen" ohne Nennung des Berichterstatters zitiert.

Nr.	Bericht-erstatter	Patient	Ursache	Diagnose und Krankheitsverlauf	Bemerkungen
96.	Deutschmann 1925	38 jähriger Stations-gehilfe	Nach Abtötung der Pulpen beider Prämolaren l. u. bleibt Pat. aus, die Zähne stehen 10 Tage offen; währenddessen Gangrän und virulente Infektion	Schwellung, allgem.-septische Symptome. Jauchig-eitrige Osteomyelitis des Unterkiefers mit Einbruch in den Mandibularkanal. Eitrige Periostitis a. ganzen Unterkiefer links. Phlegmone u. Thrombophlebitis der Umgebung des Unterkieferwinkels links. Thrombose der Vena facialis communis mit eitriger Einschmelzung des Thrombus bis zur Eintrittsstelle in die Vena jugularis interna. Metastatische Abszeße in beiden Lungen, serofibrinöse Pleuritis beiderseits. Serofibrinöse Perikarditis, verruköse Endokarditis, eitrige Bronchitis, Milzschwellung, Leberzirrhose. Septiko-Pyämie.	Tod am 9. Tag nach Beginn der Schwellung

Übersehen wir diese Todesfälle, so finden wir, daß sie recht ungleich auf die beiden Geschlechter verteilt sind. Wir finden unter 66 Gestorbenen 48 Personen männlichen, dagegen nur 9 weiblichen Geschlechts.

Mit Bezug auf das Alter der Patienten verteilen sich 46 Fälle wie folgt:

De-zennium	Männl. Personen	Weibl. Personen	Zu-sammen
1.	7	1	8
2.	2	4	6
3.	8	4	12
4.	6	1	7
5.	3	3	6
6.	4	0	4
7.	2	1	3

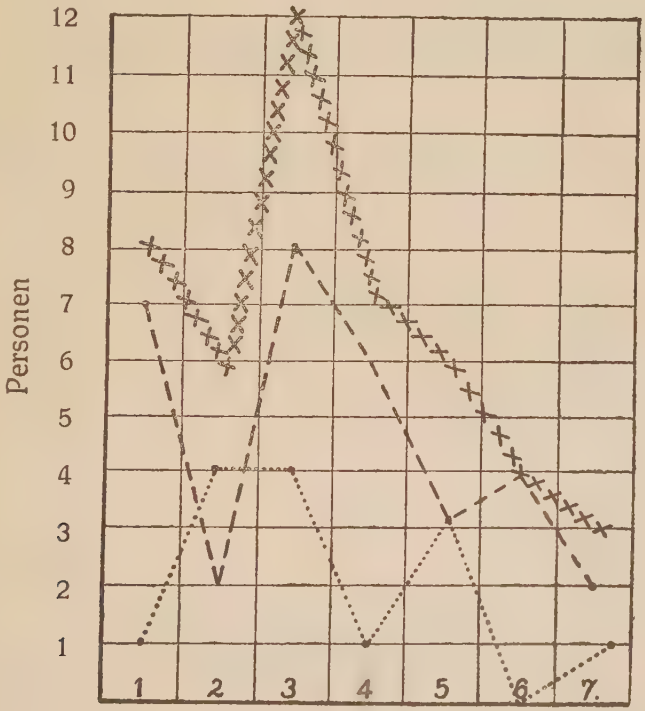

– – – – männliche Personen, ... weibliche Personen, xxxx zusammen

Aus den Angaben in 11 weiteren Fällen geht hervor, daß es sich um jugendliche Individuen gehandelt hat. Es ist nicht angängig, aus der verhältnismäßig geringen Anzahl der Fälle bestimmte Schlüsse zu ziehen. Die Abnahme der Kasuistik im höheren Alter ist damit erklärlich, daß viele Zähne schon im mittleren Alter verloren gehen.

Als Ursachen der tödlichen Erkrankungen kommen in Betracht:

Folgen der Karies	44 mal
Zahnextraktion	34 mal
Dentitio difficilis	4 mal
Hämatogene Infektion 1 mal nach Osteomyelitis der Tibia, 1 mal nach Karbunkel des Nackens, 1 mal nach Grippe	3 mal
Weichteilverletzungen (einschließlich eines Einschnittes zu therapeutischen Zwecken)	3 mal
Trauma	2 mal
Quecksilbernekrose	2 mal
Phosphorintoxikation	1 mal
Stomatitis ulcerosa	1 mal
Infektion durch Einstich bei Mandibularisanästhesie	1 mal

Von 51 Fällen betrafen 45 den Unterkiefer, fast sämtlich die Molargegen, dagegen nur 6 den Oberkiefer.

Die hauptsächlichen Wirkungen verteilen sich folgendermaßen:

Allgemeine Sepsis	48 mal
Fortleitung in die Schädelhöhle	23 mal
Komplikation von seiten des Auges	10 mal
Eitersenkungen	4 mal
Sinusthrombose	4 mal
Eiterung im Madibularkanal	3 mal
Lungengangrän	3 mal
Tetanus	3 mal
Ostitis des Schädelgewölbes	3 mal
Angina Ludovici	2 mal
Stirnhöhleneiterung	1 mal
Sekundäre eitrige Parotitis	1 mal
Nichteitriger Verlauf eines durch Streptococcus pyogenes erregten Prozesses	1 mal
Perforation der Carotis communis	1 mal
Erysipel	1 mal
Eitrige Gastritis	1 mal
Paralyse der Nervi trigeminus, abducens und facialis	1 mal

Als Teilerscheinung der septischen Allgemeininfektion finden wir Affektionen der Lungen, des Herzens, der Milz, der Nieren, der Leber, der Pleura.

Die Dauer der Erkrankungen ist sehr kurz. Es finden sich nur 9 Fälle, die sich über Wochen und Monate erstrecken, der längste dauerte 10 Monate, im übrigen dauerten ein Fall 7 Monate, einer 5 Monate, ein anderer 4½ Monate, einer 3 Monate, 4 Fälle mehrer Wochen, 7 Fälle 11 bis 14 Tage. Aus 28 Fällen, deren Krankheitsdauer bis zu 10 Tagen beträgt, habe ich als Durchschnittsdauer 5½ Tage errechnet.

Zum Schluß erfülle ich die angenehme Pflicht, Herrn Privatdozent Dr. Busch-Erlangen für Überlassung des Themas und gütige Unterstützung, sowie der Zahnärztlichen Poliklinik zu Erlangen für Überlassung des Falles meinen verbindlichsten Dank abzustatten.

Literatur-Verzeichnis.

Albu, A. Zahn- und Mundkrankheiten in ihren Beziehungen zu Organ- und Allgemeinerkrankungen. — Leipzig 1919. Verlag von Georg Thieme.

Allerhand, H. Ueber die orale Sepsis und ihre Verhütungsmöglichkeiten. Eine Uebersicht der Forschungsergebnisse der beiden letzten Dezennien, betreffend den Zusammenhang zwischen Zahninfektion und Allgemeinleiden. — Z. f. Stom. 1924. Heft 1, S. 1/33 u. Heft 2, S. 96/125.

Asteriadés, T. (Saloniki.) Des infektions graves d' origine dentaire. (Schwere Infektionen, die vom Zahnsystem ihren Ausgang nehmen.) Journal de Chirurgie XXIV; N. 9 (1924) u. La Riforma medica. XLI, Nr. 9 (1925). — Ref. Lit. d. g. Z. Erster Band, Juli 1925.

Balters, W. Die Kieferosteomyelitis der Kinder und Säuglinge und ihre Folgen. D. M. f. Z. 1925. Heft 8 und 9.

Baume, R. Lehrbuch der Zahnheilkunde. — Leipzig 1890. Verlag von Arthur Felix.

Becker, E. Beitrag zur Frage der Gefahr pulpenloser Zähne für den Gesamtorganismus. — Korr. f. Z. 1922. Heft 1, S. 1/14.

Blandy, H. Erysipelas in Folge von Zahnextraktion. — Korr. f. Z. 1892. S. 223/225.

Brandt, L. Chirurgie für Zahnärzte. — Berlin 1908. Verlag von August Hirschwald.

Brooks, Harlow. An informal talk on oral sepsis from the viewpoint of the internist. (Einiges über orale Sepsis vom Standpunkte des Internisten.) — Oral Topics, Nr. 40, S. 370 (1925). — Ref. Lit. d. g. Z. Erster Band. Juli 1925. S. 215/216.

Cohn K. Kursus der Zahnheilkunde — Berlin 1911. Verlag von H. Kornfeld.

Cohn, M. Schädigungen nach Radium- und Mesothoriumbestrahlungen mit besonderer Berücksichtigung der Mundhöhle und kasuistischem Beitrag. — D. z. W. 1920. Nr. 48, S. 459.

Coopmann, H. L. Blutvergiftung infolge von Caries. — Korr. f. Z. 1889. S. 56/58.

Delater. (Paris) Les complications infectieuses des foyers septiques paradentaires. (Die infektiösen Komplikationen der septischen paradentalen Herde.) L' Odontologie, XLIV, Nr. 11, S. 797. — Ref. Lit. d. g. Z. Erster Band. Juli 1925.

Dependorf, Th. Akute Osteomyelitis des Unterkiefers. — Leipzig 1906. Verlag von Breitkopf und Härtel.

Derselbe. Akute infektiöse Osteomyelitis des Oberkiefers. — Leipzig 1907. Verlag von Breitkopf und Härtel.

Derselbe. Das Wesen der akuten Osteomyelitis und ihr Auftreten an den Kiefern. — Schw. V. f. Z. 1907. Heft 1 und 2.

Detzner. Tod durch Pyämie in Folge von Parulis. — D. V. f. Z. 1877. S. 33/34.

Euler, H. Ueber Todesfälle im Anschluß an Zahnerkrankungen. — Korr. f. Z. 1914. Nr. 3, S. 211/222.

Fricke. Zahnverlust und Kiefernekrose bei Tabes dorsalis. — Korr. f. Z. 1897. Heft 4, Seite 345.

Gierke, v. Taschenbuch der pathologischen Anatomie. — Leipzig 1922. Verlag von Dr. Werner Klinkhardt.

Greve, Chr. Diagnostisch-therapeutisches Taschenbuch für Zahnärzte. — Berlin 1922. Verlag von Herm. Meusser.

Derselbe. „Fokal-Infektion". — D. z. W. 1825. Nr. 6, S. 135/137.

Guttmann - Heydekrug. Todesfall an Sepsis, verursacht durch einen Strohhalm im Wurzelkanal. — Z. R. 1922. Nr. 9, S. 129/131.

Hammer, H. Zwei Fälle einer echten Ostitis nach Wurzelbehandlung. Korr. f. Z. 1925. Heft 4, S. 91/101.

Hanusa, K. Ueber Nekrosen der Kieferknochen. — Z. R. 1914. Nr. 26, S. 297/300.

Hauenstein. Dentitio difficilis am unteren Weisheitszahn. — Leipzig 1922. Verlag von Georg Thieme.

Heim, L. Lehrbuch der Bakteriologie. — Stuttgart 1922. Verlag von Ferdinand Enke.

Herxheimer. Grundlagen der pathologischen Anatomie. — München und Wiesbaden 1921. Verlag von I. F. Bergmann.

Hofer, O. Ueber einen Fall von cirkumskripter gummöser Ostitis des Unterkiefers. Oe. U. V. f. Z. 1918. Heft 1, S. 26/30.

Kantorowicz, W. Klinische Zahnheilkunde. — Berlin 1924. Verlag von Herm. Meusser.

Kaposi-Port. Chirurgie der Mundhöhle. — Wiesbaden 1912. Verlag von I. F. Bergmann.

Klose, E. Kinderheilkunde. — Leipzig 1923. Verlag der Buchhandlung des Verbandes der Aerzte Deutschlands z. W. i. w. J.

Koch - Meiningen. Sepsis nach Zahnerkrankungen. — Z. R. 1916. Nr. 51, S. 401/403.

Krehl, L. Pathologische Physiologie. — Leipzig 1920. Verlag von F. C. W. Vogel.

Kuhn, F. R. Die Nekrosenbildung in den Zähnen. — Sch. V. f. Z. 1897. Nr. 4.

Landgraf, L. Die Zähne als Ursache kryptogener Sepsis. — Verhandlungen des V. internationalen zahnärztl. Kongresses, Berlin, 23. bis 28. August 1909. Band I. S. 217/222.

Lexer, E. Lehrbuch der allgemeinen Chirurgie. — Stuttgart 1921. Verlag von Ferdinand Enke.

Lipschitz, M. Schädliche Neben- und Nachwirkungen nach Arseneinlagen und ihre Verhütung. — D. z. W. 1911. Nr. 43. S. 818/822.

Loos. Ueber die dentale und orale Sepsis. — D. V. f. Zahnchirurgie. V. Band. Heft 2/3. S. 81/83.

Luniatscheck, F. Todesfälle. — D. z. W. 1914. S. 300/302.

Marshall, J. S. Die chirurgischen Krankheiten des Gesichtes, der Mundhöhle und der Kiefer. — Berlin 1898. Autorisierte Uebersetzung. S. S. White Dent. Man. Co.

Marx, H. Ueber Komplikationen bei Oberkieferhöhleneiterung. — Leipzig 1922. Verlag von Georg Thieme.

Melchior, Ed. Grundriß der Allgemeinen Chirurgie. – Breslau 1921. Verlag von Trewendt und Granier.

Merkel, A. Kiefernekrose nach Tabes. — D. M. f. Z. 1910. Nr. 9. S. 363/366.

Merlin. Casuistische Mitteilung über septische Infektion bei Caries dentium. Oe. U. V. f. Z. 1896. Juliheft. — Ref. D. M. f. Z. 1896. S. 429/430.

Meyer (Newyork). Oral Sepsis, from the viewpoint of the general surgeon. (Orale Sepsis vom Standpunkt des Chirurgen betrachtet.) Oral Topics IV. Nr. 40. — Ref. Lit. d. g. Z. Erster Band. Juni 1925.

Michel, A. Kiefernekrose, — Korr. f. Z. 1905. Heft 3, S. 258/268.

v. Mikulicz u. Kümmel. Krankheiten des Mundes. — Jena 1912. Verlag von Gustav Fischer.

Miller, W. D. Die Mikroorganismen der Mundhöhle. — Leipzig 1892. Verlag von Georg Thieme.

Misch, J. Lehrbuch der Grenzgebiete der Medizin und Zahnheilkunde. Leipzig 1922. Verlag von F. C. W. Vogel.

Moral, H. Einführung in die Klinik der Zahn- und Mundkrankheiten. — Leipzig 1920. Verlag von F. C. W. Vogel.

Derselbe. Oralsepsis. — Die Fortschitte der Zahnheilkunde. Juni 1925. Band I. S. 418 421.

Päßler, H. Ueber die Beziehungen einiger septischer Krankheitszustände zu chronischen Infektionen der Mundhöhle. Verhandlungen des 26. Kongresses für innere Medizin. Wiesbaden 1909. — Erg. d. ges. Z. Wiesbaden 1912. Zweiter Jahrg. S. 177/178.

Parreidt, J. Zahnheilkunde. — Leipzig 1900. Verlag von Joh. Ambrosius Barth.

Partsch, K. Ueber nekrotische Prozesse an den Kiefern. — Ref. Oe. U. V. f. Z. 1914. Heft 4, S. 668/674.

Derselbe. Chemische Nekrosen am Knochen. — Berliner klinische Wochenschrift 1912, Nr. 13.

Port-Euler. Lehrbuch der Zahnheilkunde. — Wiesbaden 1915. Verlag von J. F. Bergmann.

Preiswerk, P. Lehrbuch und Atlas der zahnärztlich-stomatologischen Chirurgie. — München 1914. Verlag von J. F. Lehmann.

Reinmöller Matthäus. Ueber einen Todesfall nach Mandibularisanästhesie. — V. f. Z. 1922. Heft 4, S. 516/524.

Reschofsky, H. Septische Prozesse nach cariösen Zähnen. — Oe. U. V. f. Z. 1901.

Richardson, E. V. Dental Caries and Alveolar Inflammations as Etiological Factors in Systemic Disease. Dent. Journal 1910. S. 347. — Ref. D. M. f. Z. S. 792/793.

Riha, F. G. Der dentale Anteil an der Oralsepsis. — Z. f. Stom. 1924. Heft 8, S. 549/556.

Ritter, P. Ein Fall von Unterkiefernekrose mit tödlichem Ausgange. — D. M. f. Z. 1886. Heft 8, S. 285.

Derselbe. Zahn- und Mundleiden mit Bezug auf Allgemeinerkrankungen. — Berlin 1901. Verlag von H. Kornfeld.

Derselbe. Ein Fall von nekrotischem Zerfall des Gaumendaches im Verlauf einer Grippe. — Z. R. 1920. Nr. 27. S. 301/302.

Derselbe. Todesfall nach Novocain-Injektionen. — Z. R. 1925, Nr. 15. S. 222.

Rosenow, E. C. - Rochester. Experimentelle und klinische Studien über Herdinfektion und elektive Lokalisation. Neuere Beobachtungen und ihre Bedeutung. — V. f. Z. 1924. S. 350/375.

Rosenow, G. Ueber die Lehre von der oralen Sepsis. — V. f. Z. 1924. S. 493/510.

Roughton. Zwei tödlich verlaufende Fälle von Zahnerkrankungen. — Transactions of the Odontologial Society of Great Britain. Vol. XXXIV, Nr. 2. Ref. D. M. f. Z. 1905. Heft 10, S. 638/640.

Salzer. Kiefernekrose. — Korr. f. Z. 1895. Heft 1, S. 64.

Schalit, Ed. Ein kariöser Zahn als Ursache von Pyämie mit tödlichem Ausgang. — Z. R. 1916. Nr. 5. S. 33/34.

Scherbel, H. Die orale Sepsis und ihre Bedeutung für die Zahnheilkunde. — Z. R. 1922. Nr. 39. S. 583/587.

Seifert, E. Chirurgie des Kopfes und Halses für Zahnärzte. — München 1922. Verlag von J. F. Lehmann.

Seifert & Müller. Taschenbuch der medizinisch-klinischen Diagnostik. München und Wiesbaden 1921. Verlag von J. F. Bergmann.

Seitz, A. Bakteriologie für Zahnärzte. — Berlin und Leipzig 1922. Vereinigung wissenschaftlicher Verleger Walter de Gruyter & Co.

Skogsborg, R. (Stockholm.) Plötzlich entstandene Blindheit durch krankhafte Zähne. Ref. D. M. f. Z. 1886. S. 13/14.

Smelhaus, St. Ein Fall von schwerer Unterkiefernekrose mit Spontanfraktur des Kiefers infolge unzweckmäßiger Arsenapplikation. — Z. f. Stom. 1925. Heft 1, S. 38/51.

Sonntag. Grundriß der gesamten Chirurgie. — Berlin 1920. Verlag von Julius Springer.

Steadman (London). Oral sepsis as a Predisposing Cause of Cancer. (Mundsepsis als prädisponierende Ursache des Krebses.) The Dental Magazin XLI. Nr. 2 S. 71, Nr. 3 S. 156, Nr. 4 S. 217. — Ref. Lit. d. g. Z. Erster Band. Juli 1925. S. 218/219.

Strangways Hounsell. A case of septicaemia, the result of alveolar Abscess. — Dent. Record CVI, 9. — Ref. D. M. f. Z. 1897. S. 85, 86.

Strümpell, A. Lehrbuch der speziellen Pathologie und Therapie der Inneren Krankheiten. — Leipzig 1920. Verl. v. F. C. W. Vogel.

Tenner, E. S. (New York.) Oral Sepsis — from the viewpoint of the ophthalmologist. (Orale Sepsis — vom Standpunkt des Augenarztes.) — The Dental Digest XXXI, Nr. 2. 1925. — Ref. Lit. d. g. Z. Erster Band. Juni 1925. S. 173/174.

Thjötta, Th. Ueber fokale Infektion mit besonderer Berücksichtigung der Bedeutuug der Zahnkrankheiten für dieselbe. — V. f. Z. 1925. S. 65/76.

Trauner, F. Osteomyelitis idiopathica maxillae. — Oe. U. V. f. Z. 1909. Heft 3, S. 27/39.

Verhandlungen der Freien Vereinigung der Chirurgen Wiens am 12. Juni 1924 (Süßig). Wiener klinische Wochenschrift 1924. Nr. 36.

Walkhoff, O. Kontraindikation bei Anwendung der Nervkanalbohrer. — D. M. f. Z. 1918. S. 132/135.

Waiser, A. Welche Rolle spielen kranke Zähne als Eingangspforte für die Erreger von allgemeinen Erkrankungen des Körpers? Z. f. Stom. 1921. Heft 12. S. 693/716.

Wessely, A. Zur Frage der oralen Sepsis. — Z. R. 1923. S. 257/258.

Williger, F. Äkut entzündliche Erkrankuugen der Kiefer ohne erkennbare Eintrittspforte. — Korr. f. Z. 1910. Heft 3, S. 193/293.

Derselbe. Kasuistische Beiträge zum Krankheitsbild der akuten Kieferostitis. — Korr. f. Z. 1911. Heft 3, S. 177/194.

Derselbe. Zahnärztliche Chirurgie. — Leipzig 1915. Verlag von Dr. Werner Klinkhardt.

Worm, W. Periodontitis mit Exitus letalis. — D. M. f. Z. 1910. S. 495.

Wullstein-Wilms. Lehrbuch der Chirurgie. — Jena 1923. Verlag von Gustav Fischer.

Zilz, J. Phosphornekrose. — Wiener Vierteljahrsschrift für Zahnheilkunde 1919. S. 302/311.

Erklärung der Abkürzungen.

Ref. = Referat.
D. M. f. Z. = Deutsche Monatsschrift für Zahnheilkunde.
Oe. U. V. f. Z. = Oesterreichisch-ungarische Vierteljahrsschrift für Zahnheilkunde.
Korr. f. Z. = Korrespondenzblatt für Zahnärzte.
D. z. W. = Deutsche zahnärztliche Wochenschrift.
Schw. V. f. Z. = Schweizerische Vierteljahrsschrift für Zahnheilkunde.
Z. R. = Zahnärztliche Rundschau.
D. V. f. Z. = Deutsche Vierteljahrsschrift für Zahnheilkunde.
V. f. Z. = Vierteljahrsschrift für Zahnheilkunde.
Z. f. Stom. = Zeitschrift für Stomatologie.
Erg. d. g. Z. = Ergebnisse der gesamten Zahnheilkunde.
Lit. d. g. Z. = Literaturarchiv der gesamten Zahnheilhunde.

Lebenslauf des Verfassers.

Als Sohn des Zahnarztes Dr. of dent. surg. Heinrich Deutschmann am 30. September 1900 geboren, verbrachte ich meine Jugend in Saalfeld an der Saale, dem Wohnort meiner Eltern, wo ich die Erste Bürgerschule und später das Realgymnasium — mit Unterbrechung durch Heeresdienst — bis zur Reifeprüfung besuchte. An den Universitäten Jena, Leipzig, München und Erlangen studierte ich Zahnheilkunde und legte die zahnärztliche Staatsprüfung vor der zahnärztlichen Prüfungskommission in Erlangen ab. In meiner Vaterstadt bin ich als Zahnarzt ansässig.

Druck von August Oberreuter, Zeulenroda i. Thür.
Spezialdruckerei für Dissertationen.